

Sağ Mini Torakotomi ile Gerçekleştirilen Minimal İnvaziv Kalp Cerrahisi Prosedürlerinde Başlangıç Tecrübelerimiz

Our Initial Experience of Minimally Invasive Cardiac Surgical
Procedures Via Right Mini-thoracotomy

Mehmet Aksüt, Tanıl Özer, Özge Altaş Yerlikhan, Emre Selçuk, Mehmed Yanartaş

İstanbul Kartal Koşuyolu Yüksek İhtisas Eğitim ve Araştırma Hastanesi, Kardiyovasküler Cerrahi Kliniği,
İstanbul, Türkiye

ÖZET

Giriş: Bu çalışmanın amacı, sağ mini torakotomi ile atrial septal defekt onarımı (ASD) ve mitral kapak replasmanı (MVR) yapılan hastaların sonuçlarını sunmak; minimal invaziv kardiyak cerrahi prosedürler ile ilgili erken dönem deneyimlerimizi paylaşmaktır.

Hastalar ve Yöntem: Kasım 2016 ile Kasım 2017 tarihleri arasında sağ mini torakotomi ile ASD onarımı ve MVR amacıyla operasyona alınan tüm hastalar çalışmaya dahil edildi. Hastaların preoperatif, intraoperatif ve postoperatif verileri retrospektif olarak incelendi.

Bulgular: Çalışma sürecinde toplam 22 hastaya sağ mini torakotomi ile girişim planlandı. Hastaların yaşları 18 ile 73 arasında olup, ortalama 30.4 ± 10.6 yıldı. Toplam 3 hastada (%13.6) önceden planlanmayan sternotomi ihtiyacı oldu. Geri kalan 14 hastaya ASD onarımı, 5 hastaya MVR yapıldı.

Sonuç: Minimal invaziv prosedürler düşük postoperatif komplikasyon oranı, kısa yoğun bakım süresi, erken taburculuk oranları ile yüksek hasta konforu sağlamaktadırlar. Bununla birlikte uzun kardiyopulmoner baypas ve kross klemp süreleri işlemin avantajı olarak değerlendirilmiştir. Bu operasyonlar başlangıç aşamasında olan operatörler tarafından güvenle uygulanabilmektedirler.

Anahtar Kelimeler: Atriyal septal defekt, mitral kapak, torakotomi, minimal invaziv cerrahi işlemler

ABSTRACT

Introduction: The aim of this study is to present the results of patients undergoing atrial septal defect repair (ASD) and mitral valve replacement (MVR) via right mini- thoracotomy and to share early experience with minimally invasive cardiac surgical procedures.

Patients and Methods: Data of all patients undergoing ASD repair and MVR via right mini-thoracotomy between November 2016 and November 2017 were presented.. Preoperative, intraoperative and postoperative data of the patients were retrospectively reviewed.

Results: During the study period, 22 patients were planned right mini- thoracotomy procedures. The ages of the patients ranged from 18 to 73, with a mean of 30.4 ± 10.6 years. Unplanned median sternotomy was performed in 3 patients (13.6%). The remaining 14 patients underwent ASD repair and 5 patients underwent MVR successfully.

Conclusion: Minimally invasive procedures are characterized postoperative complication rate, short intensive care time, early recovery period and high patient comfort. These operations can be safely performed by operators who are in the initial stage.

Key Words: Atrial septal defect, mitral valve, thoracotomy, minimally invasive surgical procedures

Geliş Tarihi: 30.11.2017 - **Kabul Tarihi:** 07.06.2018

GİRİŞ

Günümüzde kardiyovasküler hastalıkların tedavisinde perkütan girişimlerin oranı giderek artmaktadır. Kardiyovasküler tıp alanındaki bu ilerlemenin temel noktası, cerrahi stresin azaltılması, hastaların yatış sürelerinin kısaltılması ve yaşam kalitesinin iyileştirilmesidir. Bu doğrultuda kardiyak cerrahi uygulamalarda da hızlı bir dönüşüm yaşanmaktadır.

Gerek cerrahi tekniğin ilerlemesi gerek de yeni cerrahi enstürmanların gelişmesiyle, minimal invaziv kardiyak cerrahi prosedürler son 20 yılda dünya çapında yaygınlık kazanmışlardır. Cerrahi travmanın azaltılması ile ilişkili olarak; kan ürünü kullanımının azalması, operasyon sonrası iyileşme süresinin daha kısa olması, yara iyileşme problemlerinin daha az görülmesi ve kozmetik avantajları cerrahların ve hastaların minimal invaziv prosedürlere ilgisini arttırmaktadır¹. Günümüzde birçok standart kardiyak cerrahi uygulama parsiyel sternotomi veya mini torakotomi ile yapılabilmektedir. Bu operasyonlar, kullanılan cerrahi enstürmana göre direk görüş altında, laparoskopik veya robot yardımcı olarak gerçekleştirilmektedir. Ülkemizde minimal invaziv kalp cerrahisi operasyonlarının yapılabildiği merkez sayısı gün geçtikçe artmakla birlikte halen sınır sayıdadır.

Çalışmamızda Türk kalp ve damar cerrahlarının arasında minimal invaziv prosedürler ile ilgili tecrübe paylaşımını arttırmak amacıyla; hastanemizde 1 yılda sağ mini- torakotomi ile atriyal septal defekt tamiri ve mitral kapak replasmanı yapılan hastaların sonuçlarını ve erken dönem tecrübelerimizi sunuyoruz.

HASTALAR ve YÖNTEM

Kasım 2016 - Kasım 2017 tarihleri arasında 3. basamak merkez olan hastanemizde sağ mini-torakotomi ile atriyal septal defekt (ASD) onarımı ve mitral kapak replasmanı (MVR) amacıyla operasyona alınan tüm hastalar geriye dönük olarak değerlendirildi. Operasyon sırasında herhangi bir nedenle medyan sternotomiye dönülen hastalar da çalışmaya dahil edildi. Sağ mini torakotomi dışındaki diğer alternatif insizyonlarla (parsiyel sternotomi, klasik anterolateral torakotomi) ameliyat edilen hastalar çalışmaya katılmadı.

Hastaların operasyon öncesi ve sonrası verilerine hastanenin elektronik bilgi işlem sistemi ve yazılı dosya kayıtları incelenerek ulaşıldı. Operasyon endikasyonları, demografik veriler, işlem tekniği, intraoperatif veriler, kan ürünü kullanımı, analjezik kullanımı, ekstübasyon süresi, yoğun bakımda kalış süresi,

postoperatif komplikasyonlar, taburculuk süresi, taburculuk sonrası tekrar başvurular ve sağkalım bilgileri kaydedildi.

Hastaların operasyon kararı en az bir kalp ve damar cerrahı ile kardiyoloji uzmanının görüş birliğiyle alınmıştır. 40 yaş üstü hastalara ameliyat öncesi koroner anjiyografi yapılmıştır. Tüm hastalara ameliyat öncesi kontrastlı bilgisayarlı tomografi (BT) çekilerek cerrahi yaklaşım için uygun interkostal aralık belirlenmiştir. Periferik kanülasyon bölgeleri fizik muayene ile değerlendirilmiş gerekli durumlarda cerrah tercihine bağlı olarak renkli doppler ultrason (Doppler USG) yapılmıştır.

Steril boyama öncesi tüm hastalara sağ orta aksiller hat direk görüş altında olacak şekilde, supin pozisyonda, sağ omuz 30-45 derece yukarıda bırakılarak pozisyon verilmiştir. Bu amaçla interskapular bölge plastik serum şişesi veya yastık ile desteklenmiştir. Brakial pleksus hasarından kaçınmak için hastanın başının orta hatta kalmasına dikkat edilmiştir. Gerekli durumlarda aşırı meme dokusunun retraksiyonu için steril yapışkan band kullanılmıştır.

Hastanemizin standart anestezi protokolünden farklı olarak, büyük damar yolu erişimi amacıyla sol internal juguler ven tercih edilmiştir. Rutin olarak çift lümenli endotrakeal tüp ile tek akciğer ventilasyonu uygulanmıştır. Entübasyon sonrası hastalara transözofageal ekokardiyografi (TEE) probu yerleştirilmiştir.

Tüm hastalar bikaval yöntemle kanüle edilmiştir. Sistemik heparinizasyon sonrası süperior vena kava kanülasyonu sağ internal juguler venden perkütan yöntemle yapılmıştır. Ardından sağ femoral bölge 2-3 cm'lik insizyon ile eksplore edilerek ana femoral arter ve ven açık perkütan yöntemle kanüle edilmiştir. Venöz kanüllerin yerleştirilmesini takiben kanül pozisyonları TEE ile teyit edilmiştir. Süperior vena kavanın perkütan kanülasyonunda güvenli ponksiyon amacıyla; sağ femoral bölgenin eksplorasyonu sırasında ise geniş insizyonlardan sakınmak amacıyla, cerrah tercihine bağlı olarak, renkli doppler USG kullanılmıştır. Kardiyopulmoner baypas sırasında venöz drenajı arttırmak ve cerrahi alanı kansız hale getirmek için negatif vakum desteği kullanılmıştır (30 mmHg). Kanülasyon işlemi sonrasında sağ mini torakotomi yapılmıştır. Sağ mini torakotomi, üçüncü veya dördüncü interkostal aralıktan, sağ orta aksiller çizgiden ön aksiller çizgiye doğru 3-4 cm'lik insizyonla yapılmıştır. Tüm hastalarda kardiyoplejik arrest amacıyla antegrad kardiyopleji kullanılmıştır. Aortik kross klemp sağ ikinci interkostal aralıktan 2 cm'lik insizyonla direk görüş altında konulmuştur. İntrakardiyak hava embolizasyonunu minimize etmek için rutin olarak karbondioksit kullanılmıştır. ASD onarımı için sağ atriyotomi, MVR için sol atriyotomi tercih edilmiştir. Kardiyopulmoner

baypas sonlandırılması TEE eşliğinde, kardiyak fonksiyonlar değerlendirilerek ve intrakardiyak hava kabarcıklarının minime edildiği saptanarak yapılmıştır.

Postoperatif komplikasyonlardan aritmi, enfeksiyon, solunum yetmezliği, nörolojik defisit, kanama, tamponad ve yara yeri problemleri değerlendirildi. Ameliyat sonrası yeni başlayan atriyal fibrilasyon, paroksizmal artiyal taşikardi, ventriküler taşikardi ve ventriküler fibrilasyon "postoperatif aritmi" olarak tanımlandı. Atriyal ekstrasistol varlığı aritmi sınıfına dahil edilmedi. Serebrovasküler olay (SVO) kriteri olarak ameliyat sonrası geçici iskemik atak veya kalıcı serebrovasküler hadise olması kabul edildi. Ameliyat sonrası kanama ya da tamponad bulgularıyla reeksplorasyon yapılan hastalar değerlendirmeye birlikte alındı. Kırksekiz saatten uzun süreli mekanik ventilasyon ihtiyacı, yatış süresince hipoksi ya da hiperkarbi nedeni tekrar entübasyon ya da uzun süreli invaziv olmayan mekanik ventilasyon desteği ihtiyacı "postoperatif solunum yetmezliği" olarak kabul edildi. Yara yerinde yara yeri kültürü ile kanıtlanmış mikroorganizma varlığı veya girişim gerektiren yara yeri ayrışması "yara yeri komplikasyonları" olarak değerlendirildi.

Çalışma, Kartal Koşuyolu Yüksek İhtisas Eğitim ve Araştırma Hastanesi Girişimsel Olmayan Klinik Araştırmalar Etik Kurulu'nun 2018.2/1-81 nolu etik kurul onayı ile yürütülmüştür.

İSTATİSTİK

Normal dağılım gösteren sayısal verilerde merkezi eğilim ölçüsü olarak aritmetik ortalama ve standart sapma; normal dağılım göstermeyen sayısal verilerde ise medyan (ortanca), en az ve en çok değerler kullanılmıştır. Kategorik değişkenler yüzde olarak gösterilmiştir. Normallik dağılımının saptanması için Kolmogorov-Smirnov testi kullanılmıştır. Gruplar arası karşılaştırmalarda Mann Whitney U ve Fisher's Exact testi kullanılmıştır. Çalışmanın istatistik analizleri IBM SPSS sürüm 20.0 © (SPSS Inc., Chicago, IL, USA) ile yapılmıştır. P değerinin 0,05'den küçük olması istatistiksel olarak anlamlı kabul edildi.

BULGULAR

Çalışma döneminde sağ mini torakotomi ile ASD onarımı amacıyla 15 hasta ve sağ mini torakotomi ile MVR amacıyla 7 hasta operasyona alınmıştır. Çalışma hastalarının preoperatif klinik ve demografik özellikleri Tablo 1'de verilmiştir. Hastaların yaşları 18 ile 73 arasında olup, ortalama 30.4 ± 10.6 'dú. MVR planlanan hastaların ortalama yaşı ASD onarımı yapılanlara göre anlamlı olarak daha yüksekti (sırasıyla 37.7 ± 15.6 ve 27 ± 9.7 ; $p=0.04$). Diğer preoperatif klinik ve demografik özellikler açısından her iki grup

arasında istatistiksel olarak anlamlı fark yoktu. Hastaların preoperatif tanıları ve operasyon çeşitleri Şekil 1'de verilmiştir.

Sağ mini torakotomi insizyonu için hastaların %72.7'sinde (16/22) 4.interkostal aralığın, %27.3'ünde (6/22) ise 3.interkostal aralığın tercih edildiği görüldü. ASD onarımı yapılan 1 hastada, MVR yapılan 2 hastada (toplam 3 hasta) operasyon sırasında medyan sternotomiye dönülmüştür. İntraoperatif olarak medyan sternotomiye dönülme oranı %13,6'dır. Medyan sternotomiye dönülme oranı MVR yapılan hastalarda, ASD onarımı yapılan hastalara göre daha yüksek olmakla birlikte, iki grup arasında anlamlı fark saptanmamıştır (sırasıyla %28 ve %6.7 ; $p=0.22$). Medyan sternotomiye dönülme nedenlerine bakıldığında; 1 hastada internal juguler venden venöz kanül yerleştirilmesine sekonder iyatrojenik süperior vena kava yaralanması, 2 hastada ise yeterli cerrahi görüşün sağlanamaması olduğu görülmüştür. Medyan sternotomiye dönülen hastalardan birinde düşük kardiyak debi nedeniyle operatif mortalite izlenmiştir (tüm hastaların %13'ü).

İntraoperatif olarak medyan sternotomiye dönülen hastalar dışında geriye kalan 19 hastanın operasyonları sağ mini torakotomi ile tamamlanmıştır. Medyan kardiyopulmoner baypas zamanı, kross klemp süresi ve operasyon süresi ASD onarımı yapılan hastalarda, MVR yapılan hastalara göre, anlamlı olarak daha kısaydı (sırasıyla $p=0.001$, $p=0.001$ ve $p=0.002$). Operasyonun tamamı sağ mini torakotomi ile gerçekleşen hastaların intraoperatif, postoperatif ve takip bulguları Tablo 2'de özetlenmiştir.

Postoperatif süreçte hastaların % 84'ünde herhangi bir kan ürünü kullanılmamıştır (16/19). Hiçbir hastanın non-steroid antiinflamatuvar dışı analjezik ihtiyacı olmamıştır. Bir hasta postoperatif erken dönemde kanama nedeniyle tekrar operasyona alınmış olup kanama odağının saptanamaması üzerine hastaya medyan sternotomi yapılmıştır.

Medyan taburculuk süresi 5 (4-14) gün olup ASD onarımı yapılan hastaların taburculuk süresi MVR hastalarına göre daha kısaydı ($p=0.014$). Taburculuk sonrası hiçbir hastada hastane yatışı gerektiren komplikasyon gelişmemiştir. Taburculuk sonrası takipte mortalite izlenmemiştir.

TARTIŞMA

Dünya çapında artan deneyimle birlikte minimal invaziv prosedürler, klasik kardiyak cerrahi prosedürler kadar güvenli hale gelmiştir. Sağ mini torakotomi de düşük mortalite ve morbidite oranlarıyla uygulanabilen efektif bir yaklaşımdır. Sağ mini torakotomi ile MVR operasyonu yapılan 20 000 hastanın dahil

edildiği bir meta analizde mortalite oranlarının medyan sternotomi ile MVR yapılanlarla benzer olduğu belirtilmiştir (2). Doğumsal kalp hastalıklarının ele alındığı bir başka meta analizde, sağ mini torakotomi ve medyan sternotomi arasında mortalite farkı izlenmemiştir (3). Her iki çalışmada da mini torakotomi grubunda yoğun bakımda kalış ve taburculuk sürelerinin daha kısa olduğu görülmüştür.

Küçük insizyonlar sayesinde cerrahi travmanın azaltılması erken mobilizasyon, daha kısa yatış süreleri ve günlük yaşama daha erken dönüşe olanak sağlamaktadır. Cerrahiye bağlı inflamatuvar yanıtın azalmasına sekonder olarak postoperatif kanama ve atriyal fibrilasyon sıklığında azalma görülmektedir. Obezite, diyabet ve KOAH gibi komorbiditeler varlığında medyan sternotomi kaynaklı sternal komplikasyonlardan kaçınmak için sağ mini torakotomi, uygun bir alternatif olarak görülmektedir (4). Kozmetik olarak tatmin edici sonuçları minimal invaziv girişimlerin bir diğer avantajı olarak kabul edilmektedir (Resim 1). Bununla birlikte uzun kross klemp ve kardiyopulmoner baypas süreleri dezavantaj olarak değerlendirilmektedir. Özellikle öğrenme sürecindeki operatörler için bu durum ön plana çıkmaktadır (5,6).

Minimal invaziv kalp cerrahisinde yüz güldürücü sonuçlar alabilmek için doğru hasta seçimi, uygun kardiyopulmoner baypas stratejisi, yeterli miyokardiyal koruma ve yeterli cerrahi görüşün sağlanması en önemli basamaklar olarak vurgulanmıştır (7).

Kardiyopulmoner baypas amacıyla periferik veya santral kanülasyon tercih edilebilir. Ek insizyon gerektirmemesi ve potansiyel periferik vasküler komplikasyonlara yol açmaması santral kanülasyonun avantajları olarak belirtilmektedir (8-10). Bununla birlikte özellikle aortik kanülasyon bölgesinin cerrahi sahaya uzak kalması, dekanülasyon sonrası kanamaların kontrolünün zorlaşması ve küçük torakotomi alanında kanüllerin cerrahi görüşü daraltması bu stratejinin negatif yanlarıdır. Biz çalışma grubumuzdaki hastalarda periferik femoral kanülasyon yöntemini tercih ettik. Bir hastada süperior vena kavanın perkütan kanülasyonuna bağlı acil sternotomi gerektiren laserasyon tespit ettik. Bunun dışında hiçbir hastada periferik kanülasyona bağlı vasküler komplikasyon veya yara yeri problemi gözlemlenmedi. Klinik tecrübemize göre internal juguler ven çapının doppler USG ile tayini uygun kanül boyutu seçiminde yararlı olmaktadır. Ponksiyon işleminin ultrason klavuzluğunda gerçekleştirilmesinin daha güvenli olduğu kanısındayız. Ayrıca femoral eksplorasyon öncesi ana femoral arter ve ven trasesinin doppler USG kılavuzluğunda işaretlenmesi, femoral kanülasyonun daha küçük kesilerle yapılabilmesine olanak tanımaktadır. TEE, kardiyopulmoner baypastan çıkış esnasında miyokardiyal kontraktilitenin segmental değerlendirilmesine ve intrakardiyak hava tahliyesinin yeterliliğinin teyid edilmesine olanak tanımaktadır.

Minimal invaziv cerrahi prosedürlerin öğrenme sürecinde üzerinde durulması gereken bir diğer konu da intraoperatif olarak medyan sternotomiye dönülme kararıdır. Bizim serimizde erken dönem hastalarımızın 3(%13.6) tanesinde medyan sternotomiye dönülmüştür. Bu hastaların ikisinde kardiyopulmoner bypass esnasında yeterli cerrahi görüşün sağlanamaması nedeniyle medyan sternotomi yapılmıştır. Planlanmamış medyan sternotomi gereksinimi, cerrahi strese artışa ve miyokardiyal korumada potansiyel risklere neden olmaktadır. Cerrahi insizyonun hangi interkostal aralıktan yapılacağıının belirlenmesinde preoperatif kontrastlı toraks BT incelemesi yol gösterici olmaktadır. Klinik tecrübemize göre planlanmamış sternotomi ihtiyacı, preoperatif radyolojik değerlendirme, uygun mini torakotomi insizyonu, yumuşak doku retraktörü kullanımı ile öğrenme sürecinin erken dönemlerinde minimale indirilebilmektedir.. Tecrübeli merkezlerde (>1000 hasta) intraoperatif sternotomiye dönülme oranı % 0.3-1.3 arasında olduğu belirtilmektedir (6,11).

Çalışma grubumuzda MVR yapılan hastaların operasyon süreleri, kardiyopulmoner bypass ve kross klemp süreleri belirgin olarak yüksektir. Klasik olarak mitral kapak cerrahisinin, ASD onarımına göre, daha çok cerrahi manüpülasyon gerektiren bir cerrahi işlem olmasının yanı sıra; mini torakotomi kullanılan ameliyatlarda doğru sol atriyum ekspoşürünün, sağ atriyuma göre daha çok tecrübe gerektirdiği kanısındayız.

Sonuç olarak mini torakotomi ile ASD onarımı ve MVR operasyonları düşük postoperatif komplikasyon oranı, kısa yoğun bakım süresi, erken taburculuk oranları ile yüksek hasta konforu sağlamaktadırlar. Bunula birlikte öğrenme sürecindeki cerrahlar için uzun operasyon süreleri ve intraoperatif sternotomiye dönme ihtiyacı devantaj olarak öne çıkmaktadır. Erken klinik deneyimlerimiz ışığında minimal invaziv prosedürlerin, başlangıç aşamasında olan operatörler tarafından da güvenle uygulanabileceği düşüncesindeyiz.

KAYNAKLAR

1. Gammie JS, Zhao Y, Peterson ED, O'Brien SM, Scott R, Griffith BP. Less-invasive mitral valve operations: trends and outcomes from the society of thoracic surgeons adult cardiac database. *Ann Thorac Surg.* 2010; 90:1401–10.
2. Sündermann SH, Sromicki J, Rodriguez Cetina Biefer H, Seifert B, Holubec T, Falk V, Jacobs S. *J Thorac Cardiovasc Surg.* 2014 Nov;148(5):1989-1995. Mitral valve surgery: right lateral minithoracotomy or sternotomy? A systematic review and meta-analysis.
3. Ding C, Wang C, Dong A, Kong M, Jiang D, Tao K, Shen Z. Anterolateral minithoracotomy versus median sternotomy for the treatment of congenital heart defects: a meta-analysis and systematic review *J Cardiothorac Surg.* 2012 May 4;7:43
4. Falk V, Cheng DC, Martin J, Diegeler A, Folliguet TA, Nifong LW et al. Minimal invasive versus open mitral valve surgery: a consensus statement of the international society of minimally invasive coronary surgery (ISMICS) 2010. *Innovations (Phila).* 2011 Mar; 6(2):66-76.
5. Murzi M, Cerillo AG, Bevilacqua S, Gasbarri T, Kallushi E, Farneti P, et al. Enhancing departmental quality control in minimally invasive mitral valve surgery: a single-institution experience. *Eur J Cardiothorac Surg.* 2012; 42:500–6
6. Holzhey DM, Seeburger J, Misfeld M, Borger MA, Mohr FW. Learning minimally invasive mitral valve surgery. A cumulative sum sequential probability analysis of 3895 operations from a single high-volume center. *Circulation.* 2013;128:483–91
7. Ito T. Minimally invasive mitral valve surgery through right mini-thoracotomy: recommendations for good exposure, stable cardiopulmonary bypass, and secure myocardial protection. *Gen Thorac Cardiovasc Surg.* 2015 Jul;63 (7): 371-8
8. Alison F. Ward, Eugene A. Grossi, and Aubrey C. Galloway Minimally invasive mitral surgery through right mini-thoracotomy under direct vision. *J Thorac Dis.* 2013 Nov; 5 (Suppl 6): S673– S679.
9. Taşoğlu İ, Avcı T, Koca S, Paç A, İrdem AK, Collaku A, et al. Atrial septal defect closure via right mini-thoracotomy: Our single center experience. *Turk Gogus Kalp Dama* 2017;25 (4):565-72.
10. Iribarne A, Easterwood R, Yang J, Dayal R, Argenziatno M. Retroperitoneal hematoma with abdominal compartment syndrome during minimally invasive mitral valve replacement. *Ann Thorac Surg.* 2010;89:e17–8.
11. Seeburger J, Borger MA, Falk V, Kuntze T, Czesla M, Walther T, Doll N, Mohr FW. Minimal invasive mitral valve repair for mitral regurgitation: results of 1339 consecutive patients. *Eur J Cardiothorac Surg.* 2008 Oct;34(4):760-5.

Tablo 1. Çalışma hastalarının preoperatif klinik ve demografik özellikleri

Tanı	Total	ASD	MVR	p*
Hasta Sayısı (n,%)	22 (100)	15 (68.2)	7 (31.8)	
Yaş (ortalama ±SS)	30.4±10.6	27± 9.7	37.7±15.6	0.04
Kadın (n,%)	11 (50)	6 (40)	5 (71.4)	1
VKİ (kg/m ²) (ortalama ± SS)	23.6±2.6	22.5±1.7	25.9±2.9	0.46
NYHA				0.52
1 (n,%)	5 (22.7)	4 (26.7)	1 (14.3)	
2 (n,%)	9 (40.9)	6 (40)	3 (42.8)	
3 (n,%)	7 (31.8)	5 (33.3)	2 (28.6)	
4 (n,%)	1 (4.6)	0 (0)	1 (14.3)	
Euroscore 2 (ortalama ±SS)	1.8±0.51	1.4±0.6	2.6±0.4	0.9
0-2 (n,%)	18 (81.8)	14 (93.3)	4 (57.1)	
3-5 (n,%)	4 (18.2)	1 (6.7)	3 (42.9)	
≥6 (n,%)	0 (0)	0 (0)	0 (0)	
EF (ortalama ± SS)	56.6±3.8	58±5.2	53.3±.1	0.73
> %50 (n,%)	18(81.8)	13(86.7)	5(71.4)	
% 31- 50 (n,%)	4(18.2)	2(13.3)	2(28.6)	
%21 – 30 (n,%)	0(0)	0(0)	0(0)	
Vasküler hastalık (n,%)	0(0)	0(0)	0(0)	1
Hipertansiyon (n,%)	5(22.7)	2(13.3)	3(42.8)	0.06
KOAH (n,%)	3(13.6)	1(6,6)	2(28.6)	0.1
Sigara (n,%)	1(4.6)	0(0)	1(14.3)	0.9
DM (n,%)	0(0)	0(0)	0(0)	1
KBH (n,%)	0(0)	0(0)	0(0)	1

ASD: Atriyal septal defekt , MVR: Mitral kapak replasmanı. VKİ: Vücut kitle indeksi. NYHA: New York Kalp Cemiyeti Fonksiyonel Sınıflaması. EF: Ejeksiyon fraksiyonu. KOAH: Kronik obstrüktif akciğer hastalığı DM: Diabetes mellitus. KBH: Kronik böbrek hastalığı. SS: Standart sapma

* ASD onarımı ve MVR planlanan hastalar karşılaştırılmıştır. †

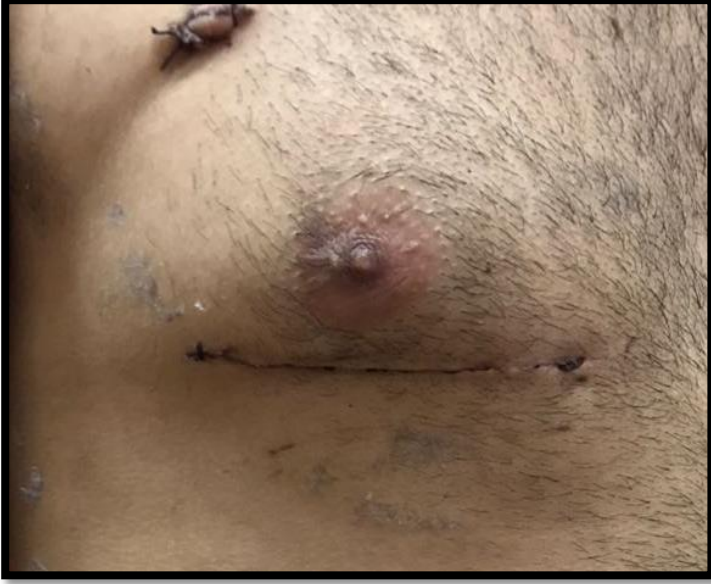Tablo 2. Hastaların intraoperatif ve postoperatif bulguları

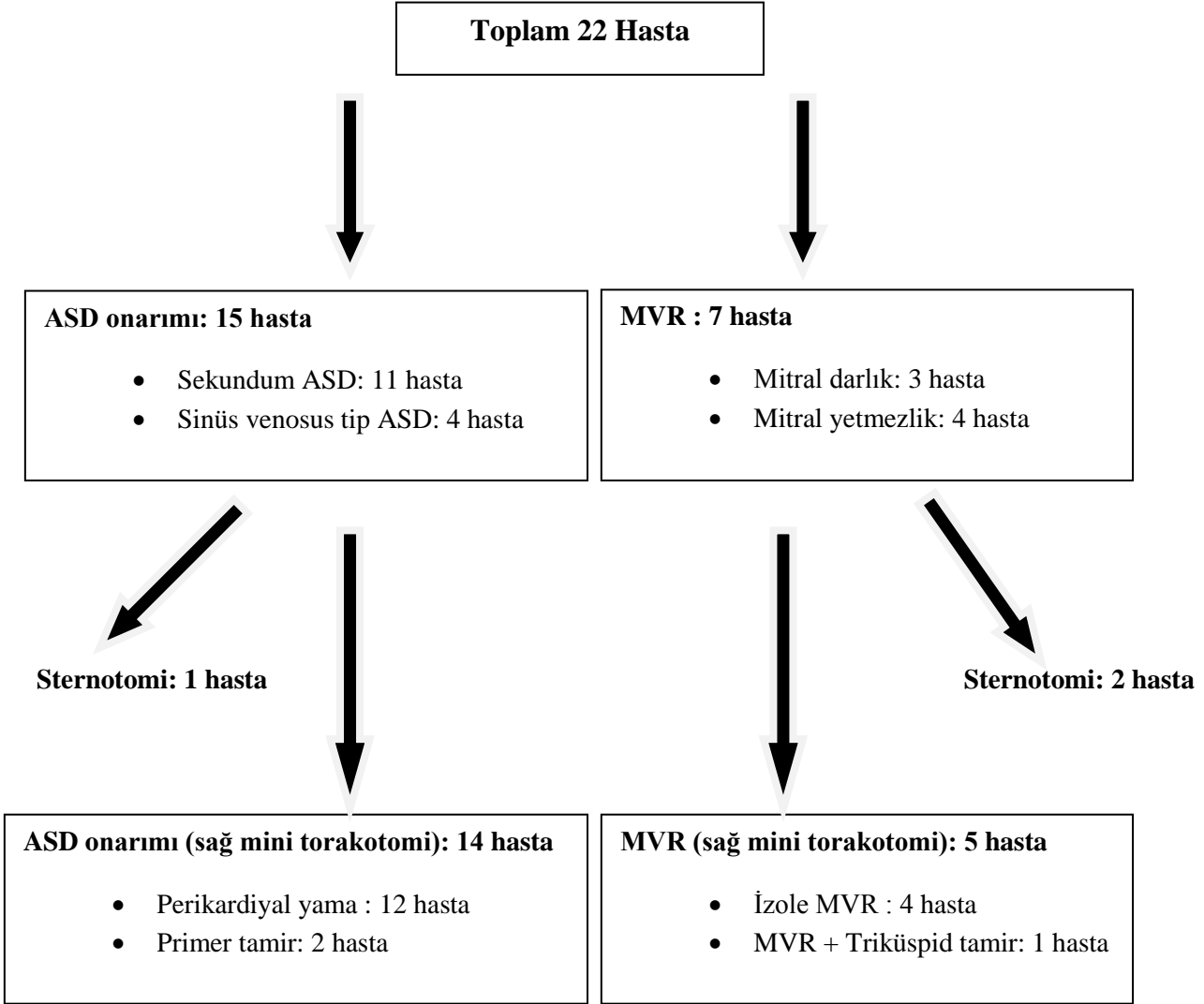
	Genel (n = 19)	ASD onarımı (n= 14)	MVR (n = 5)	p*
KPB süresi (dak)[†]	90 (55-261)	75 (55-192)	192 (190- 240)	0.001
Kros klemp süresi (dak)[†]	30 (26- 150)	29 (26-107)	120 (110- 150)	0.001
Operasyon süresi (dak)[†]	240 (210- 360)	240 (210- 250)	340 (300-360)	0.002
Ekstübasyon süresi (saat)[†]	5 (4 - 7)	5 (4- 5)	5 (4 - 7)	0.082
Yoğun bakım süresi (gün)[†]	1 (1-3)	1 (1-2)	1 (1-3)	0.5
Taburculuk süresi (gün)[†]	5 (4-14)	4 (4- 5)	6 (4-14)	0.014
Takip süresi (gün)[†]	210 (40- 412)	196 (40-412)	45 (40- 285)	0.26
Postoperatif komplikasyonlar[‡]				
Aritmi	1 (5.3)	0 (0)	1 (26.3)	0.26
Enfeksiyon	0 (0)	0 (0)	0 (0)	-
SVO	0 (0)	0 (0)	0 (0)	-
Kanama/ tamponad	1 (5.3)	0 (0)	1 (26.3)	0.26
Yara yeri komplikasyonları	0 (0)	0 (0)	0 (0)	-
Solunum yetmezliği	0 (0)	0 (0)	0 (0)	-
Tekrar başvuru	0 (0)	0 (0)	0 (0)	-

ASD: Atriyal septal defekt, MVR: Mitral kapak replasmanı, KPB: Kardiyopulmoner bypass SVO: Serebrovasküler olay

* ASD onarımı ve MVR hastaları karşılaştırılmıştır. [†] medyan (en az-en çok) . [‡] n (%)

Resim 1. Sağ mini torakotomi ile sekundum atrial septal defekt tamiri yapılan 29 yaşında erkek hasta (Ameliyat sonrası 7. Gün)



Şekil 1. Hastaların preoperatif tanıları ve yapılan ameliyatlara

ASD: Atriyal septal defekt, MVR: Mitral kapak replasmanı