

A Case of Sac Shaped Subadventitial Dissection of the Distal Right Coronary Artery Resulting From Pressure Generated During Contrast Injection

Gamze Babur Güler¹, Ekrem Güler¹, Ersin İbişoğlu¹, Hacı Murat Güneş¹

¹ İstanbul Medipol Üniversitesi Tıp Fakültesi, Kardiyoloji Anabilim Dalı, İstanbul, Türkiye

ABSTRACT

Iatrogenic dissections during coronary interventions can be seen in daily practice. However, dissections due to opaque injection are much less common. Herein, we present a case of subadventitial dissection developed in the distal segment of right coronary artery after opaque injection. Dissection was not catheter-related and was treated conservatively as there was no leak out of the coronary artery.

Keywords: Dissection, opaque, coroner

Sağ Koroner Arter Anjiyografisi Sırasında Opak Basıncına Bağlı Distalde Kese Görüntüsüne Neden Olan Subadventisiyal Diseksiyon Vakası

Gamze Babur Güler¹, Ekrem Güler¹, Ersin İbişoğlu¹, Hacı Murat Güneş¹

¹ İstanbul Medipol Üniversitesi Tıp Fakültesi, Kardiyoloji Anabilim Dalı, İstanbul, Türkiye

ÖZET

Koroner girişimleri sırasında iyatrojenik diseksiyonlar görülebilmektedir. Ancak opak enjeksiyonuna bağlı diseksiyon daha nadir görülmektedir. Biz sağ koroner artere opak enjeksiyonu sonrası kateter ile ilişkili olmayan, damar distalinde gelişen sunadventisiyal diseksiyon vakası sunduk. Damar dışına sızıntı olmayan hasta medikal tedavi edildi.

Anahtar Kelimeler: Diseksiyon, opak, koroner

Geliş Tarihi: 15.09.2015 - **Kabul Tarihi:** 08.10.2015

Giriş

Koroner diseksiyon sıklıkla, guiding kateter-wire manipülasyonu, balon veya stent implantasyonu sebebiyle iyatrojenik gelişebilmektedir. Bunların yanında kuvvetli kontrast madde enjeksiyonu sırasında da endotel hasarından dolayı diseksiyon veya rüptür olabilir. Gelişen komplikasyonun ciddiyetine bağlı olarak vakalara, asemptomatik takip ile kontrol yeterli olabileceği gibi acil cerrahi tedavi gerekliliği de olabilmektedir (1). Biz , sağ koroner arter (RCA) anjiyografi sırasında, opak basıncına bağlı gelişen, kateter ile ilişkili olmayan ve distal bölgede, subadventisiyal kese görünümüne neden olan diseksiyon vakası sunduk.

Olgu sunumu

Kırk dört yaşında kadın hasta kliniğimize, pozitif stres elektrokardiyografi sebebiyle koroner anjiyografi amaçlı başvurdu. Ailesel koroner arter hastalığı, hipertansiyon dışında risk faktörü saptanmadı. Fizik muayenede belirgin özellik saptanmayan hastanın elektrokardiyografisi sinüs ritminde, ekokardiyografide normal sol ventrikül sistolik fonksiyonları ve minimal mitral yetersizliği saptandı. Sol radyal arterden koroner anjiyografi işlemi planlandı. Sol koroner görüntülemeye sol anterior desending ve sirkumfleks arterde darlık oluşturmayan plaklar izlendi. Sağ koroner arter görüntülenmesi sırasında opak enjeksiyonu sonrası distal RCA da diseksiyon ve subadventisiyal opak göllenmesine bağlı bir kese geliştiği izlendi (figür a,b,c). Hastanın göğüs ağrısı veya şikayeti olmadı. Hastanın ekokardiyografi takiplerinde adventisiya korunduğu ve rüptür meydana gelmediği için perikardiyal efüzyon gelişmedi ve duvar hareket bozukluğu izlenmedi. Takiplerinde belirgin problem izlenmeyen hastanın medikal takibine karar verildi. Bir hafta ve 1 aylık takiplerinde asemptomatik olduğu gözlemlendi.

Tartışma

Koroner arter diseksiyonu media tabakasında ayrışma olarak bilinmektedir. Spontan diseksiyonlar olabileceği gibi kateter veya kılavuz tel sebebiyle iyatrojenik koroner diseksiyon ve rüptür gelişebilmektedir. Koroner damarların proksimal çıkışlardaki histolojik farklılık sebebiyle sağ koroner damarlarda sol koronerlere göre daha sık görülmektedir (2). Diseksiyonlar genişlik ve damar dışına sızıntı miktarındaki farklılıklara göre Tip A'dan Tip F'ye kadar sınıflandırılmaktadırlar. Farklı Tip diseksiyonların tedavisi de medikal tedaviden acil cerrahiye göre değişkenlik göstermektedir. Bunun yanında kalsifik, eksantrik, uzun, tortiyoz ve kompleks koroner lezyonlar diseksiyon için kolaylaştırıcı etmenlerdir (3).

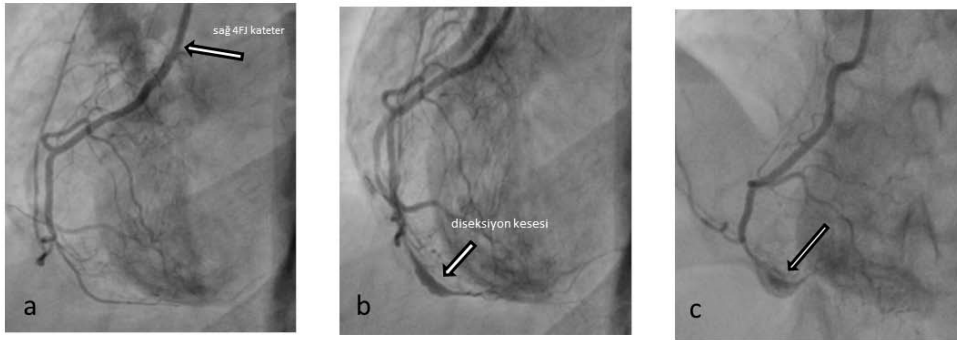
Opak enjeksiyonuna bağlı koroner diseksiyonlar nispeten daha azdır. Kalibrasyonu ince koronerlere özellikle kateterin temas ettiği noktadan opak enjeksiyonun da diseksiyon veya rüptüre neden olabileceğini gösteren olgu bildirimleri vardır (4). Katetere bağlı koroner basıncın düştüğü durumlarda güçlü opak enjeksiyonuna bağlı diseksiyon endotel hasarı sebebiyle gelişebilir veya kateterin damar içinde plak ile temas ettiği durumlarda, opağın plağa enjeksiyonu kolaylaştırıcı etken olabilmektedir (5). Bizim vakamızda RCA çok ince olmamasına rağmen diagnostik kateterin ostiyuma, geriye opak kaçımasına izin vermeyecek şekilde angaje olduğu görülmektedir. Diseksiyonun damarın distalinde kateterden uzak bir noktada gelişmiş olması, proksimaldeki opak basıncının distale azalmadan yansımaya bağlı gelişmiş olma ihtimali vardır. İnce damarların görüntülenmesi sırasında ve özellikle kateterin damara angaje olduğu durumlarda güçlü opak verilmesinden kaçınılması veya opak verme süresinin kısa tutulması diseksiyon veya rüptür riskini azaltabilir.

Sonuç

Koroner girişimler sırasında kateter ve opağa bağlı diseksiyonlar görülebilir. Diseksiyon gelişme ihtimali yüksek damarlarda yapılan işlemlerde manipülasyonların nazik yapılması ve opak enjeksiyonunun kontrollü olması komplikasyon riskini azaltacaktır.

Kaynaklar

- 1-Demetrios Antoniadis, Stavros Apostolakis, Spiros Tzoras, Kyriakos Lazaridis. Iatrogenic right coronary artery dissection distal to a total occlusion: a case report. *Cases Journal* 2009;2:6797.
- 2-El-Jack SS, Pornratanarangsi S, Webster MW. Images in cardiology. Covering your mistakes: PTFE covered stents in iatrogenic coronary artery dissection. *Heart* 2006;92:68.
- 3-Ellis SG, Roubin GS. Angiographic and clinical predictors of acute closure after native vessel coronary angioplasty. *Circulation* 1988;77:372-379.
- 4- Duyuler S, Türker Bayır P, Korkmaz A, Güray U, Lütfi Kısacık H. Coronary artery perforation during diagnostic coronary angiography resulting in acute pericarditis. *Postep Kardiol Inter* 2013;3: 298–300.
- 5-Dunning DW, Kahn JK, Hawkins ET, O'Neill WW. Iatrogenic coronary artery dissections extending into and involving the aortic root. *Catheter Cardiovasc Interv* 2000;51:387-393.



Figür: (a) sağ koroner artere sağ 4F Judkins kateterin angaje olduğu ve koroner distalinin ilk hali görülmekte, (b) opak verilmesi sonrası distalde kese görüntüsüne neden olan diseksiyon, distal akımın devam ettiği izleniyor (okla gösterilmiş) (c) opak ile kontrol edildiğinde rüptür olmadığı izlenmekte.