

Retrieval of The Atrial Septal Defect Closure Device Embolized To Pulmonary Artery

Selim Durmaz¹, Tünay Kurtoğlu¹, Hasan Güngör², Muhammet Hüseyin Erkan¹, Muharrem İsmail Badak¹

1 Department of Cardiovascular Surgery, Adnan Menderes University, Aydın, Turkey

2 Department of Cardiology, Adnan Menderes University, Aydın, Turkey

Atrial septal defect (ASD) is among the most common congenital heart defects in adults. Percutaneous closure of ASD has emerged as an alternative to surgery and has comparable results with surgery. Device embolization is a rare but potentially fatal complication of this technique. In this case report we present embolization of CARDIA Ultrasept ASD Occluder Device to pulmonary artery which was retrieved surgically and discuss the management of this complication in the light of literature.

Key words: Atrial septal defect, Septal occluder device, Prosthesis migration, Embolism, Pulmonary arteries

Pulmoner Artere Embolize Olan Atriyal Septal Defekt Kapatma Cihazının Çıkartılması

Selim Durmaz¹, Tünay Kurtoğlu¹, Hasan Güngör², Muhammet Hüseyin Erkan¹, Muharrem İsmail Badak¹

1 Adnan Menderes Üniversitesi Tıp Fakültesi, Kalp ve Damar Cerrahisi Anabilim Dalı, Aydın

2 Adnan Menderes Üniversitesi Tıp Fakültesi, Kardiyoloji Anabilim Dalı, Aydın

Atriyal septal defekt (ASD) erişkinlerde en sık karşılaşılan konjenital kalp anomalileri arasında yer almaktadır. Perkütan girişimle ASD kapatılması cerrahiye alternatif olarak ortaya çıkmıştır ve cerrahi ile karşılaştırılabilir sonuçlar elde edilmiştir. Cihaz embolizasyonu bu tekniğin nadir görülen ancak potansiyel olarak ölümlü sonuçlanabilecek bir komplikasyondur. Bu olgu sunumunda pulmoner artere embolize olan CARDIA Ultrasept cihazın cerrahi olarak çıkartılması sunulmakta ve bu komplikasyonun tedavisinde uygulanabilecek yaklaşımlar literatür bilgisi eşliğinde tartışılmaktadır.

Anahtar Kelimeler: Atriyal septal defekt, Septal kapatma cihazı, Protez migrasyonu, Embolizm, Pulmoner Arter

Giriş:

Ostium sekundum tip atriyal septal defekt (ASD) erişkinlerde en sık karşılaşılan konjenital kalp anomalileri arasında yer almaktadır. Bu defektlerin cerrahi olarak kapatılması uzun süreden beri uygulanan altın standart tedavi yöntemidir (1). Atriyal septal defektlerin cihaz kullanılarak perkütan girişim yoluyla kapatılması cerrahiye alternatif bir tedavi olarak ortaya çıkmıştır.

Perkütan ASD kapatılmasında kullanılan cihazlara ait parçalar ya da cihazın tamamı embolize olabilmekte ve bu durum acil cerrahi müdahale gerektirebilmektedir. Bu makalede Cardia Ultrasept ASD kapatma cihazı kullanılarak gerçekleştirilen başarılı perkütan kapatma sonrası erken dönemde cihazın pulmoner artere embolize olduğu ve cerrahi yöntemle çıkartıldığı bir olgu sunulmakta ve literatür bilgileri eşliğinde bu tip komplikasyonlarda uygulanan tedavi yaklaşımları tartışılmaktadır.

Olgu Sunumu:

39 yaşındaki erkek hasta egzersizle oluşan nefes darlığı şikâyeti ile başvurduğu başka bir hastanede yapılan transtorasik ekokardiyografi incelemesinde atriyal septal defekt (ASD) tespit edilmesi üzerine merkezimize sevk edildi. Tanıyı doğrulamak için yapılan trans-özofageal ekokardiyografide ostium sekundum tipteki defektin çapının 24mm olduğu ve süperior, inferior ve aortik kenarlarda sırasıyla 23 mm, 11 mm ve 14 mm uzunluğunda rim bulunduğu tespit edilerek defektin perkütan kapatmaya uygun olduğuna karar verildi. CARDIA Ultrasept (Cardia Inc., Eagan, MN, USA) ASD kapatma cihazı (28 mm) kullanılarak defekt kapatıldı.

İşlem sonrası asemptomatik olan ve klinikte takip edilen hastaya kontrol amaçlı yapılan rutin transtorasik ekokardiyografide kapatma cihazının yerinde olmadığı ve septal defektin açık olduğu görüldü. Bunun üzerine hasta yeniden anjiyografi laboratuvarına alındı. Flouroskopide cihazın embolize olduğu ve sağ ventrikül çıkım yolundan geçerek tahminen pulmoner arter seviyesine kadar ilerlemiş olduğu görüldü (Resim 1 A). Cihazın pulmoner arter bifürkasyonuna yakın konumundan dolayı ana pulmoner arterlerden birine embolizasyonundan şüphelenildi ve bulunduğu yerin daha iyi belirlenebilmesi için pulmoner bilgisayarlı tomografik (BT) anjiyografi yapıldı. Pulmoner BT anjiyografide cihazın ana pulmoner arter distal kesimde olduğu teyit edildi (Resim 1 B). Cihazın perkütan girişimsel yöntemlerle çıkartılması esnasında oryantasyonun değişerek daha distale embolizasyon riski taşıdığı ve subvalvüler yapılarda hasarlanma olasılığı düşünülerek cerrahi yöntemle çıkartılmasına karar verildi.

Hasta acil şartlarda ameliyathaneye alındı. Median sternotomi yaklaşımıyla, asendan aort ile süperior ve inferior vena kava kanülasyonları yapıldı. Kardiyopulmoner bypassa girilerek antegrad soğuk kan kardiyoplejisi ile kardiyak arrest sağlandı ve aort kökünden vent yapıldı. Ana pulmoner artere embolize olmuş cihaz palpe edildi ve damar dışından parmakla sıkıştırılarak hareket etmesi engellendi. Sağ ventrikül çıkımına yaklaşık 2 cm. mesafede pulmoner arteriyotomi yapıldı ve cihaz klemp ile yakalanarak çıkartıldı (Resim 2). Pulmoner kapakta hasar olmadığı tespit edildi. Arteriyotomi kapatıldıktan sonra sağ atriyaotomi yapıldı. Atriyal septumda inferior vena kavaya yakın konumda, yaklaşık 2 x 3 cm. boyutlarında ostium sekundum tip defekt olduğu görüldü. Defektin inferoposterior riminin görece olarak kısa ve esnek olduğu gözlemlendi. ASD perikardiyal yama kullanılarak kapatıldı. Postoperatif dönem sorunsuz geçti ve 6. günde hasta şifa ile taburcu edildi.

Tartışma:

İlk olarak 1974 yılında King ve Mills tarafından uygulanmış olan kateter aracılı ASD kapatma zaman içinde gerek cihazlardaki gerekse de girişimsel tekniklerdeki ilerlemelere bağlı olarak sekundum tip defektlerin tedavisinde giderek daha fazla tercih edilir hale gelmiştir (2). ASD'lerin perkütan ya da cerrahi olarak kapatılması ile ilişkili mortalite oranlarının birbirine yakın olmasına karşın perkütan kapatmanın insizyon skarı oluşumundan kaçınılması, cerrahi morbiditenin ve hastanede kalış süresinin azaltılması gibi çeşitli avantajları vardır (3). Ancak perkütan ASD kapatmanın da kendine özgü ve cerrahi müdahale gerektirebilen komplikasyonları bulunmaktadır.

Perkütan ASD kapatılmasının cerrahi gerektiren komplikasyonları arasında en sık karşılaşılanı cihaz embolizasyonudur. Bu komplikasyon % 0.5 oranında görülmekte ancak ölümle sonuçlanabildiğinden dolayı büyük önem taşımaktadır (2). Cihaz embolizasyonu genellikle perkütan ASD kapatılmasından sonraki ilk günler içinde ortaya çıkmakla beraber girişimden yıllar sonra da oluşabilmektedir (4).

ASD'lerin perkütan girişimle kapatılması çeşitli nedenlerle başarısız olabilmektedir. Bu nedenler arasında defektin çok geniş olması, cihazı taşıyacak riminin yeteri kadar sağlam olmaması, interatriyal septumun aşırı mobil olması, septumda yırtık oluşması ve girişimi yapan ekibin yeterli tecrübede olmamasıyla ilişkili teknik sorunlar sayılabilir (1). Cihazın yerleştirilmesindeki başarısızlık ve bu sırada ortaya çıkan akut embolizasyon sıklıkla cihaz malpozisyonu veya defekt için uygun boyutta olmayan cihaz kullanılmasıyla ilişkilidir. İşlemden sonraki ilk bir kaç günde oluşan subakut embolizasyonun ise büyük ölçüde aortik rimde erozyon oluşmasına veya septumdaki zayıflığa bağlı

olduğu düşünülmektedir (2). İmplantasyon sonrasında cihazın hareketli olması ve aortik rimin 5 mm'den dar olması da erken ve geç embolizasyon riskini artmaktadır (5).

Perkütan ASD kapatma cihazları intrakardiyak olarak sağ ya da sol atriyuma veya sağ ventriküle embolize olabildiği gibi sistemik dolaşıma geçerek arkus aorta ya da abdominal aorta da embolize olabilmektedirler (1,6). Ancak cihaz embolizasyonun en sık gerçekleştiği yer ana pulmoner arterdir (4). Cihazın pulmoner dolaşıma embolizasyonu pulmoner kan akımının azalması ile sağ ventrikülde akut basınç artışı ve hacim yüklenmesi oluşturabilir (5). Klinikte öksürük, göğüs kafesinde sıkışma gibi non-spesifik semptomlar görülebilmekle birlikte literatürdeki bir çok olgu sunumunda hastaların asemptomatik oldukları bildirilmiştir (2,3,7). Embolize olan cihazın potansiyel olarak pulmoner arterde erozyon oluşturarak ölümcül kanamaya yol açma riski bulunmaktadır ve vakit geçirilmeden çıkartılması önerilmektedir (8).

Embolize olan cihazların çıkartılmasında cerrahi ya da perkütan girişimsel yöntemler kullanılabilir (2). Pulmoner arter embolizasyonlarında cihazın perkütan çıkartılmasına dair tecrübeler sınırlıdır. Kawamura ve ark. cerrahinin yüksek risk taşıdığı bir olguda pulmoner artere embolize olan cihazın perkütan yöntemle ablasyon kateteri ve üçlü sner kullanarak çıkartıldığını bildirmişlerdir (7). Ancak cihazın perkütan tekniklerle çıkartılması esnasında kalp kapaklarının ya da subvalvüler yapıların zarar görmesi riski mevcuttur ve olguların çoğunda tercih edilen yöntem açık cerrahidir (1). Cerrahi yaklaşım ASD'nin perkütan kapatma girişimi için uygun olmadığı olgularda hem cihazın çıkartılmasına hem de defektin kapatılmasına imkân vermektedir. Bunun yanında, intrakardiyak yapılarda embolizasyon sırasında oluşabilecek hasarın tespit edilmesini de sağlayacağı için embolize olan cihazın çıkartılmasında sadece cerrahi yöntemin tercih edilmesini savunanlar da vardır (9).

Perkütan ASD kapatmanın yaygınlaşmasıyla birlikte çok farklı özellikte cihazlar üretilerek kullanıma sunulmakta ve cihaz tasarımları hızlı bir değişim göstermektedir. CARDIA Ultrasept ASD kapatma cihazı da bunlardan birisidir ve 1998 yıldan beri kullanımda olan bir serinin 7. jenerasyon modelidir. Bu cihaz ikili yuvarlak disk şeklinde dizayn edilmiştir ve kendinden merkezleme özelliğine sahiptir. Cihazın çatısı nitinol yapısında olup disk membranlar polivinil alkol ile kaplıdır. CARDIA Ultrasept ASD kapatma cihazı kullanılarak yapılan perkütan kapatmaların sonuçlarına dair en geniş klinik seri Chamié ve ark. tarafından yayınlanmıştır. Bu seride patent foramen ovale tanısı almış 22 hastada perkütan kapatma uygulanmış ve bir hastada cihazın içinden oluşan rezidüel şant dışında

kapatmanın başarılı olduğu ve erken dönemde komplikasyon görülmediği bildirilmiştir (10). Bu makalede sunulan olgu bildiğimiz kadarıyla literatürdeki cihaza ait ilk embolizasyon komplikasyonudur.

Sunulan olgudaki cihaz embolizasyonunun sebebinin cerrahi sırasında gözlemediğimiz defektin inferoposterior rimindeki kısalık ve esneklik olabileceğini düşünüyoruz. Cihazın pulmoner arterden girişimsel olarak çıkartılması için gerekli olabilecek ekipmanın elimizde bulunmaması ve bu konuda bildirilmiş benzer olguların hemen hemen tamamında cerrahi yöntemin kullanılmış olması gözönüne alınarak perkütan çıkartma girişiminde bulunulmadı.

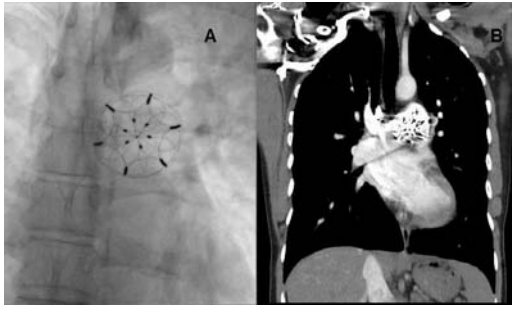
Sonuç:

Cihazın embolizasyonu perkütan ASD kapatılmasının önemli komplikasyonlarından birisi olup acil cerrahi müdahale gerektirebilmektedir. Embolize olan cihazın cerrahi olarak çıkartılması defektin eşzamanlı olarak tamir edilmesine olanak sağlayan güvenli bir yöntemdir.

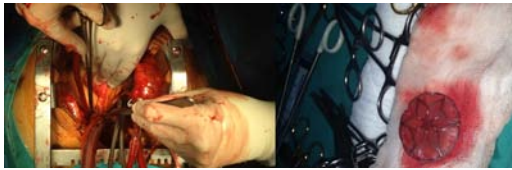Kaynaklar:

1. Chiappini B, Gregorini R, Di Eusanio M, Ciocca M, Villani C, Minuti U, Giancola R, Prosperi F, Petrella L, Paparoni S, Mazzola A. Embolization of an Amplatzer atrial septal closure device to the pulmonary artery. *J Card Surg* 2008;23:164-7
2. Son JW, Park JS. Subacute, silent embolization of amplatzer atrial septal defect closure device to the pulmonary artery. *J Cardiovasc Ultrasound*. 2012;20:201-4
3. Boysan E, Cicek OF, Cicek MC, Hamurcu Z, Gurkahraman S. Surgical Removal of an Atrial Septal Occluder Device Embolized to the Main Pulmonary Artery. *Texas Heart Institute Journal*. 2014;41:91-93
4. Lysitsas DN, Wrigley B, Banerjee P, Glennon PE, Parmar JM, Shiu MF, Been M. Presentation of an embolised Amplatzer septal occluder to the main pulmonary artery 2 years after implantation. *Int J Cardiol*. 2009;24;131:e106-7
5. Sahin DY, Koç M, Cakır H, Arık OZ, Elbasan Z, Caylı M. A silent and late embolization of atrial septal defect occluder device into the right pulmonary artery: a case report. *Korean Circ J*. 2012;42:781-3
6. Karampinis I, Pflieger S, Nowak K. Extracardial migration of an atrial septal defect occluder device. *J Invasive Cardiol*. 2013;25:E219-20

7. Kawamura A, Nishiyama N, Kawakami T, Fukuda K. Retrieval of embolized Amplatzer septal occluder using ablation catheter and triple-loop snare. *Cardiovasc Interv Ther.* 2014;29:350-3
8. Misra M, Sadiq A, Namboodiri N, Karunakaran J. The 'aortic rim' recount: embolization of interatrial septal occluder into the main pulmonary artery bifurcation after atrial septal defect closure. *Interact Cardiovasc Thorac Surg.* 2007;6:384-6
9. Amanullah MM, Siddiqui MT, Khan MZ, Atiq MA. Surgical rescue of embolized amplatzer devices. *J Card Surg.* 2011;26:254-8
10. Chamié F, Simões LCN, Mattos R, Chamié D, Tress JC, Lacoste MO. Early Experience with the New CARDIA Ultrasept™ Device for Patent Foramen Ovale Occlusion: Still a Good Option. *Rev Bras Cardiol Invasiva.* 2012;20: 309-14



Resim 1: A) CARDIA Ultrasept ASD kapatma cihazının ana pulmoner arterde floroskopik olarak görünümü. B): Embolize olmuş cihazın bilgisayarlı tomografideki görünümü.



Resim 2: Pulmoner arteriyotomi sonrası cihazın çıkartılması ve intraoperatif cihazın görünümü.