

Hipertansif Hastalarda Fragmente QRS ve Sol Ventrikül Geometrisi

Fragmented QRS and Left Ventricular Geometry in Hypertensive Patients

Lütfü Bekar¹, Savaş A. Çelebi¹

¹ Tokat Devlet Hastanesi, Kardiyoloji Kliniği, Tokat, Türkiye

¹ Department of Cardiology, Tokat State Hospital, Tokat, Turkey

ÖZET

Giriş: Fragmente QRS rutin EKG kayıtlarında saptanan bir depolarizasyon bozukluğudur. Miyokart fibrozisi sonrası gelişen ileti kusuruna bağlı geliştiği bilinmektedir. Sol ventrikül hipertrofinde miyositler hipertrofi olurken interstisyumda abartılı bir kollajen birikimi olur, bu da miyokardiyal fibroze neden olur. Bu çalışmada hipertansif hastaların rutin EKG kayıtlarında saptanan fragmente QRS'nin sol ventrikül geometrisi ile olan ilişkisini araştırmayı planladık.

Hastalar ve Yöntem: Çalışmamıza hastanemize ayaktan başvuran esansiyel hipertansiyon hastaları dahil edildi. Çalışmaya dahil edilen tüm hastalardan 12 derivasyonlu istirahat EKG'si çekildi. Transtorasik ekokardiyografiyle sol ventrikül kitle indeksi ve göreceli duvar kalınlığı kullanılarak sol ventrikül geometrisi belirlendi.

Bulgular: Çalışmamıza EKG kaydında fragmente QRS saptanan 67 hasta ile fragmente QRS saptanmayan 63 hasta alındı. Fragmente QRS saptanan grup olmayanla kıyaslandığında sol atriyum çapının daha geniş olduğu, sol ventrikül kitlesi ve sol ventrikül kitle indeksinin daha fazla olduğu saptandı. Fragmente QRS saptanan grupta konsantrik ve eksantrik hipertrofi daha fazla görülürken, saptanmayan grupta normal geometri ve konsantrik remodelling daha fazla idi.

Sonuç: Fragmente QRS'ye sahip hipertansif hastalarda sol ventrikül hipertrofisi olmayanlara göre daha sık izlenir. Bu durum sol ventrikül hipertrofindeki artmış miyokardiyal fibrozis ile ilişkili olabilir. Fragmente QRS varlığı hipertansif hastalarda risk sınıflamasında kullanılabilir.

Anahtar Kelimeler: Hipertansiyon; aritmiler, kalp; endomiyokardiyal fibrozis; elektrokardiyografi.

Geliş Tarihi: 22.12.2012 • **Kabul Tarihi:** 26.12.2012

ABSTRACT

Introduction: Fragmented QRS is a depolarization abnormality detected with routine ECG recording. It is related with conduction defect which occurs after myocardial fibrosis. In the left ventricular hypertrophy, an excessive amount of collagen accumulates in the interstitium when the myocytes became hypertrophied, resulting in myocardial fibrosis. In this study, we aimed to investigate the relationship of fragmented QRS which was detected on ECG recordings of the hypertensive patients with the left ventricular geometry.

Yazışma Adresi/
Correspondence

Dr. Lütfü Bekar

Tokat Devlet Hastanesi
Kardiyoloji Kliniği
Tokat-Türkiye

e-posta

lbb2006@gmail.com

Patients and Methods: Essential hypertension patients referred to our hospital on outpatient bases were included in the study. 12-lead resting ECG was taken in all the patients. Left ventricular geometry defined using left ventricular mass index and relative wall thickness with transthoracic echocardiography.

Results: Sixty seven patients with fragmented QRS and 63 patients without fragmented QRS included the study. We found that patients in the group with fragmented QRS detected have a wider mean left atrium diameter, greater left ventricular mass and left ventricular mass index compared with the group without fragmented QRS. Concentric and eccentric hypertrophy were more common in fragmented QRS group, while normal geometry and concentric remodelling have greater rates in the normal group.

Conclusion: Left ventricular hypertrophy is observed more frequently in the patients with fragmented QRS than without fragmented QRS. This may be associated with the increased myocardial fibrosis in the left ventricular hypertrophy. Existence of fragmented QRS can be used for risk stratification in the hypertensive patients.

Key Words: Hypertension; arrhythmias, cardiac; endomyocardial fibrosis; electrocardiography.

Received: 22.12.2012 • Accepted: 26.12.2012

GİRİŞ

Hipertansiyon, sık görülmesi ve ciddi komplikasyonları olması nedeniyle büyük bir halk sağlığı problemidir⁽¹⁾. Sol ventrikül hipertrofisi hipertansiyonun neden olduğu önemli hedef organ hasarlarından biridir. Bu durum kalp yetmezliği, koroner arter hastalığı, aritmiler ve inme gibi kardiyovasküler mortalite ve morbiditesi yüksek olan hastalıklar için kuvvetli ve bağımsız bir risk faktörüdür⁽²⁾.

Sol ventrikül hipertrofinde miyositler hipertrofi olurken, interstisyumda abartılı kollajen birikimi olur. Bunun sonucunda sol ventriküldeki homojen yapı bozulur ve fibrotik dokuda artış olur. Bu da sol ventrikül disfonksiyonu, koroner rezervde azalma ve elektriksel aktivitede bozulmaya neden olur⁽³⁾. Hipertansif kalp hastalığında miyokardiyal fibrozisin engellenmesi ve azaltılması azalmış kardiyovasküler olaylarla ilişkilidir⁽⁴⁾.

Fragmente QRS (fQRS); 12 kanallı yüzeyel EKG'den kolaylıkla saptanabilen bir depolarizasyon bozukluğudur. Miyokardiyal fibrotik dokunun neden olduğu ileti gecikmesini göstermektedir. Fibrotik doku elektriksel ileti hızını yavaşlatarak homojen olmayan ventrikül aktivasyonuna neden olmaktadır. Bu durum EKG'de QRS kompleksinde çentiklenme şeklinde izlenmektedir⁽⁵⁻⁷⁾.

Bu çalışmada hipertansif hastaların EKG kayıtlarında saptanan fQRS'nin sol ventrikül geometrisiyle olan ilişkisini araştırmayı planladık.

HASTALAR ve YÖNTEM

Çalışma Grubu

Çalışmaya; Gaziosmanpaşa Üniversitesi Tıp Fakültesi Hastanesi Kardiyoloji Kliniğine ayaktan başvuran eski ve yeni hipertansif hastalar ardışık olarak alındı.

Hipertansiyon Tanısı

Hipertansiyon tanısı için hastanede, evde veya ambulatuvar kan basıncı takibinden elde edilmiş ölçümler esas alındı.

Hastanede Yapılan Ölçümler

En az iki ziyaret ve her defasında en az iki ölçüm sonucu esas alındı. Kan basıncı ölçümleri, hastalar arkalıklı rahat bir sandalyede, ayakları yere basar oturma pozisyonunda, uygun boyutta bir manşon (ön kolun en az %80'ini sarsacak şekilde) kullanılarak, ERKA marka cıvalı kan basıncı ölçüm aleti kullanılarak yapıldı. Kan basıncı ölçümü öncesi hastalar en az 10 dakika dinlendirildi, ölçüm öncesi en az 30 dakika boyunca sigara, çay ve kahve tüketiminin olmaması sağlandı. Bu ölçümlerde kan basıncı sürekli $\geq 140/90$ mmHg olan bireyler hipertansif kabul edildi.

Evde Yapılan Ölçümler

Hastanın evde yapılan ölçümlerinde ardışık ve en az üç gün boyunca kan basıncı sürekli $\geq 135/85$ mmHg olan bireyler hipertansif kabul edildi.

Ambulatuvar Kan Basıncı Takibi

Ambulatuvar kan basıncı takip sonuçları olan hastalarda 24 saatlik ortalama kan basıncı $\geq 130/80$ mmHg, gün içi ortalama $\geq 135/85$ mmHg ve gece ortalaması $\geq 120/70$ mmHg olan bireyler hipertansif kabul edildi.

Ekokardiyografi

Hastaların klinik bilgilerinden haberdar olmayan bir kardiyolog tarafından Philips Envisor C model ekokardiyografi cihazı ve 3.2 mHz yetişkin probe ile sol yan supin pozisyonunda transtorasik ekokardiyografi yapıldı. Tüm hastalarda sol ventrikül arka duvar kalınlığı, interventriküler septum kalınlığı, sol ventrikül sistol sonu çapı ve sol

ventrikül diyastol sonu çapı ölçüldü. Sol ventrikül kitlesi Devereux formülü [sol ventrikül kitlesi= $0.8 (1.04 (\text{inter-ventriküler septum kalınlığı} + \text{sol ventrikül diyastol sonu çapı} + \text{arka duvar kalınlığı})^3 - (\text{sol ventrikül diyastol sonu çapı})^3) + 0.6$] ve vücut yüzey alanı, Mosteller formülü [vücut yüzey alanı= $(\text{boy (cm)} \times \text{kilo (kg)})/3600$]^{1/2}] ile hesaplandı⁽⁸⁻¹⁰⁾. Sol ventrikül kitlesinin vücut yüzey alanına bölünmesiyle sol ventrikül kitle indeksi hesaplandı. Avrupa Kalp Cemiyetinin önerdiği şekilde sol ventrikül kitle indeksi erkeklerde $> 125 \text{ g/m}^2$, kadınlarda $> 110 \text{ g/m}^2$ olması durumunda sol ventrikül hipertrofisi olarak kabul edildi⁽¹¹⁾. Göreceli duvar kalınlığı ($2 \times \text{arka duvar kalınlığı}$)/sol ventrikül diyastol sonu çapı formülü ile hesaplandı. Göreceli duvar kalınlığının ≥ 0.44 olması durumunda artmış olarak kabul edildi⁽¹²⁾. Göreceli duvar kalınlığı ve sol ventrikül kitle indeksi kullanılarak hastalar sol ventrikül geometrisine göre, normal geometrisi olanlar (göreceli duvar kalınlığı normal, sol ventrikül kitle indeksi normal), konsantrik remodelling olanlar; (göreceli duvar kalınlığı artmış, sol ventrikül kitle indeksi normal), konsantrik hipertrofisi olanlar (göreceli duvar kalınlığı artmış, sol ventrikül kitle indeksi artmış) ve eksantrik hipertrofisi olanlar (göreceli duvar kalınlığı normal, sol ventrikül kitlesi indeksi artmış) şeklinde gruplara ayrıldı⁽¹³⁾.

fQRS Tespiti ve Tanımı

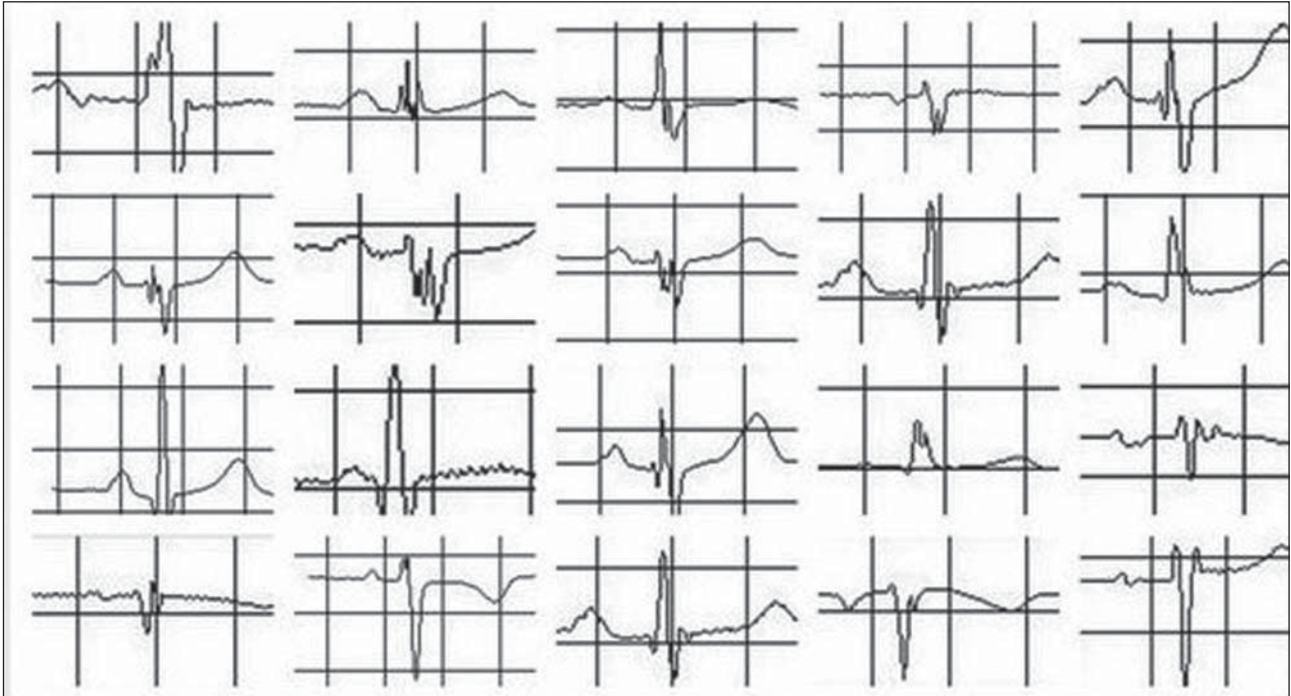
Çalışmaya dahil edilen tüm hastalardan istirahat halinde Nihon Kohden Cardiofax ECG-9132 marka cihaz ile 12 derivasyonlu EKG çekildi. Bu kayıtlarda filtre 100 Hz, alternatif akım filtresi 60 Hz, kağıt akış hızı 25 mm/s ve genlik 10 mm/mV idi. fQRS; majör koroner arterlerin beslediği alanlara karşılık gelen ve birbirini takip eden en az iki derivasyonda R dalgasında çentiklenme, S dalgasında çentiklenme, RSR' paterni veya birden fazla R' olması şeklinde tarif edildi (Resim 1). EKG kayıtlarında fQRS varlığı; hastaların klinik bilgilerinden haberdar olmayan iki ayrı kardiyolog tarafından değerlendirildi. Çalışma; yerel etik kuruldan onay alınarak ileriye dönük, randomize olmayan şekilde tasarlandı.

Dışlama Kriterleri

Yorumlanamayan ve yetersiz kalitede çekilmiş EKG, EKG'de dal bloğu veya intraventriküler ileti gecikmesi, bilinen veya şüpheli koroner arter hastalığı, romatizmal kalp hastalığı, herhangi bir kardiyomiyopati, diabetes mellitus, gebelik, sistemik veya metabolik hastalık varlığında hastalar çalışmadan dışlandılar.

İstatistiksel Değerlendirme

Veri analizi yapılırken iki grup olan değişkenlerin kendi birimi cinsinden aldığı değerler karşılaştırılırken bağımsız



Resim 1. Çeşitli fragmente QRS örnekleri izlenmekte.

iki grup t-testi veya ön şartları sağlamıyorsa parametrik olmayan Mann-Whitney U istatistiği kullanıldı. İki kesikli değişken karşılaştırılırken parametrik olmayan yöntemlerden ki-kare ve Fisher exact test analizi kullanıldı. Yukarıda bahsedilen tüm parametrik testler normallik, varyansların homojenliği gibi ön şartların kontrolü yapıldıktan sonra (Shapiro Wilk ve Levene Testi) değerlendirildi. Veriler SPSS 17 paket programında değerlendirildi.

BULGULAR

Çalışmamızda rutin EKG kaydında fQRS saptanan [fQRS pozitif] 67 hipertansif hasta ile fQRS saptanmayan [fQRS negatif] 63 hipertansif hasta karşılaştırıldı. fQRS pozitif ve fQRS negatif olan hastalar demografik özellikler bakımından kıyaslandığında sistolik kan basıncı ve ortalama kan basıncının fQRS pozitif olan grupta daha yüksek olduğu, diğer özellikler bakımından aralarında fark olmadığı saptandı (Tablo 1).

fQRS pozitif olan grup fQRS negatif olan grupla kıyaslandığında sol atriyum çapının (3.7 ± 0.5 vs. 3.5 ± 0.4 , $p=0.007$) daha geniş olduğu izlendi. Sol ventrikül duvarları fQRS pozitif grupta daha kalın ve bununla uyumlu olarak sol ventrikül kitle (209 ± 49 vs. 173 ± 46 , $p<0.001$) ve sol ventrikül kitle indeksi (112 ± 24 vs. 92 ± 25 , $p<0.001$) belirgin olarak daha yüksekti. fQRS pozitif olan grubun %61.1'inde, fQRS negatif olan grubun ise %25.3'ünde ekokardiyografik sol ventrikül hipertrofisi vardı ($p<0.001$).

fQRS pozitif olan hastalar daha sıklıkla konsantrik (%50.7 vs. %22.2, $p=0.014$) ve eksantrik hipertrofiye (%10.5 vs. %3.2, $p=0.037$) sahip iken, fQRS negatif olan hastalar çoğunlukla normal geometri (%7.5 vs. %22.2, $p<0.001$) ya da konsantrik remodellinge (%31.3 vs. %52.4, $p=0.029$) sahipti (Tablo 2).

TARTIŞMA

fQRS; rutin EKG kaydından kolaylıkla saptanabilen bir depolarizasyon bozukluğudur. Miyokarttaki fibrotik dokunun neden olduğu ileti gecikmesini göstermektedir⁽⁵⁻⁷⁾. Fibrotik doku elektriksel impulsun katetmesi gerektiren mesafeyi artırır, ileti hızını yavaşlatmakta ve sonuçta homojen olmayan ventrikül aktivasyonuna neden olmaktadır. Bu durum EKG'de QRS kompleksinde çentiklenmeye neden olmaktadır⁽¹⁴⁾. Koroner arter hastalığı olan veya koroner arter hastalığı şüphesi olan bireylerin yüzeysel EKG'lerinde saptanan fQRS'nin miyokardiyal skar ile ilişkili olduğu gösterilmiştir. Hatta fQRS varlığı skar dokusunu saptamada Q dalgasına göre daha duyarlı ve daha yüksek negatif prediktif değere sahiptir⁽¹⁵⁾. fQRS koroner arter hastalarında, aritmik olaylar ve mortalite için bağımsız bir belirteçdir⁽⁷⁾. Hipertansif hastalarda ise kompleks ventriküler aritmi riskini artırdığı bilinmektedir⁽¹⁶⁾.

Sol ventrikül hipertrofisi; hipertansiyonun sık görülen hedef organ hasarlarından biridir. Hipertansiyon sonrası gelişen sol ventrikül hipertrofisinin kardiyovasküler morta-

Tablo 1. EKG'sinde fragmente QRS olan ve olmayan hipertansif hastaların klinik özelliklerinin karşılaştırılması

	Fragmente QRS'si olmayan	Fragmente QRS'si olan	p
Yaş	50.48 ± 9.15	53.18 ± 8.17	0.080
Erkek cinsiyet	22 (%51.2)	21 (%48.8)	0.709
Hipertansiyon süresi	7.35 ± 5.85	8.67 ± 8.67	0.213
Hiperlipidemi	31 (%62.0)	19 (%38.0)	0.017
Sigara	6 (%46.2)	7 (%53.8)	0.838
Aile öyküsü	8 (%50)	8 (%50)	0.921
Sistolik kan basıncı	141.79 ± 16.35	148.94 ± 15.36	0.012*
Diastolik kan basıncı	89.54 ± 11.32	92.27 ± 11.41	0.174
Nabız basıncı	52.25 ± 12.60	56.67 ± 15.57	0.080
Ortalama kan basıncı	106.96 ± 11.80	111.17 ± 10.56	0.035*
Kilo	80.65 ± 13.01	81.71 ± 12.90	0.643
Boy	159.22 ± 9.06	158.86 ± 7.72	0.809
Beden kitle indeksi	31.96 ± 5.60	32.52 ± 5.67	0.577
Bel çevresi	107.29 ± 10.51	108.44 ± 10.89	0.542

* İstatistiksel olarak anlamlı olanları ifade etmektedir.

Tablo 2. EKG'sinde fragmente QRS olan ve olmayan hipertansif hastaların ekokardiyografik özelliklerinin karşılaştırılması

	Fragmente QRS'si olmayan (n= 63)	Fragmente QRS'si olan (n= 67)	p
Sol ventrikül diyastol sonu çapı	4.30 ± 0.51	5.06 ± 4.79	0.209
Sol ventrikül sistol sonu çapı	2.69 ± 0.42	2.82 ± 0.44	0.084
İnterventriküler septum kalınlığı	1.21 ± 0.21	1.30 ± 0.18	0.008*
Arka duvar kalınlığı	1.12 ± 0.18	1.25 ± 0.13	0.001*
Sol ventrikül kitlesi	173.02 ± 46.45	209.33 ± 49.14	0.001*
Sol ventrikül kitle indeksi	92.13 ± 24.83	112.11 ± 24.33	0.001*
Göreceli duvar kalınlığı	0.52 ± 0.13	0.56 ± 0.09	0.069
Normal geometri	14 (%22.2)	5 (%7.5)	0.001*
Konsantrik remodelling	33 (%52.4)	21 (%31.3)	0.029*
Konsantrik hipertrofi	14 (%22.2)	34 (%50.7)	0.014
Eksantrik hipertrofi	2 (%3.2)	7 (%10.5)	0.037*
Sol ventrikül hipertrofisi	16 (%25.3)	41 (%61.1)	0.001*
Aort kökü	2.96 ± 0.42	2.97 ± 0.37	0.968
Sol atriyum çapı	3.51 ± 0.40	3.72 ± 0.48	0.007*
Ejeksiyon fraksiyonu	66.14 ± 6.29	66.63 ± 7.15	0.072
Fraksiyonel kısalma	36.61 ± 4.97	38.31 ± 5.26	0.062

* İstatistiksel olarak anlamlı olanları ifade etmektedir.

lite ve morbiditeyi artırdığı ve bunun kan basıncı düzeyi, yaş, kolesterol seviyesi veya koroner arter hastalığından daha önemli bir risk faktörü olduğu bilinmektedir^(17,18).

Atlet kalbi gibi durumlarda da sol ventrikül hipertrofisi meydana gelebilmektedir, ancak bu durum artmış kardiyovasküler risk ile ilişkili değildir. Bunun nedeni atlet kalbinde sol ventrikül kitlesi homojen olarak artarken, hipertansif sol ventrikül hipertrofisinde kollajen dokusunun miyositlere göre daha abartılı artışıdır^(19,20). Bunun sonucunda oluşan kardiyak fibrozis ise sol ventrikül disfonksiyonu, aritmiler ve ani kardiyak ölüm gibi birçok klinik durumun gelişmesinde anahtar süreci oluşturur^(21,22).

Yapmış olduğumuz çalışmada; EKG kayıtlarında fQRS saptanan hipertansif hastaların saptanmayanlara oranla sol ventrikül kitlesi ve sol ventrikül kitle indeksi daha fazla saptandı. Bu durumun muhtemel nedeni, sol ventrikül hipertrofi olurken oluşan abartılı fibrozis artışıdır. Fibrotik dokunun oluşturduğu ileti gecikmesi ise fQRS görülme sıklığında artışa neden olmaktadır.

Çalışmamızda fQRS pozitif olan bireylerde sol atriyum daha büyüktü. Bunun muhtemel nedeni fibrotik dokudaki artıştır, çünkü bu durum miyokardiyal sertlikte artışa ve diyastolik fonksiyonlarda bozulmaya neden olur. Bunlara bağlı olarak da sol atriyumda dilatasyon görülebilir. Bu durum atriyal fibrilasyon riskini artırabilir⁽²³⁾.

Hipertansif hastaların risk sınıflamasında sol ventrikül geometrisi önemlidir. Konsantrik sol ventrikül hipertrofisine sahip hastalarda kardiyovasküler mortalite ve morbidite gelişme sıklığı fazla iken, eksantrik sol ventrikül hipertrofisi ve konsantrik yeniden biçimlenmesi olanlarda orta sıklıktadır. Sol ventrikül geometrisi normal olanlarda ise en azdır^(24,25). Çalışmamızda fQRS pozitif olan hastalarda konsantrik ve eksantrik hipertrofi daha sık iken, fQRS negatif olan hastalarda konsantrik remodelling ve normal geometri daha fazla saptanmıştır. fQRS hipertansif hastaların risk sınıflamasında faydalı bir belirteç olabilir.

Hipertansif hastalarda miyokardiyal fibrozisin varlığı artmış kardiyovasküler risk ile ilişkilidir, çünkü bu durum sol ventrikül disfonksiyonu, aritmiler ve ani kardiyak ölüm için zemin hazırlamaktadır^(21,22). Yapılmış bazı çalışmalarda renin anjiyotensin sistemine etki eden ajanların hipertansif hastalarda miyokardiyal fibrozisi geriletmediği ve bu durumun istenmeyen kardiyak olayları azaltabileceği bildirilmiştir⁽²⁶⁻²⁸⁾. Bundan dolayı hipertansif hastalar değerlendirilirken miyokardiyal fibrozis varlığı yönünden ayrıca irdelenmelidirler.

Miyokardiyal fibrozisi saptamada biyokimyasal, ekokardiyografik ve radyolojik yöntemler tanımlanmıştır ancak bunlar çoğunlukla pahalı ve uygulaması zor yöntemlerdir⁽²⁹⁾. fQRS, rutin EKG kayıtlarından kolaylıkla saptanabilen bir işarettir, özel cihaz ve eğitim gerektirmez ayrıca ilave bir maliyeti de yoktur.

Çalışmamızdaki başlıca kısıtlılıklar; olgu sayısının az olması, çalışmanın randomize olmaması ve miyokardiyal fibrozisin kantite edilmemesidir.

Hipertansif hastalarda fQRS varlığı artmış miyokardiyal fibrozis ile ilişkili olabilir. Bu hastalarda sol ventrikül hipertrofisi ve sol atriyum genişlemesi daha sık izlenir. fQRS, hipertansif hastaların risk sınıflamasında kullanılabilir.

ÇIKAR ÇATIŞMASI

Bildirilmemiştir.

KAYNAKLAR

1. Le Heuzey JY, Guize L. Cardiac prognosis in hypertensive patients. Incidence of sudden death and ventricular arrhythmias. *Am J Med* 1988;84(1B):65-8.
2. New approaches to antiarrhythmic therapy, Part I: emerging therapeutic applications of the cell biology of cardiac arrhythmias. *Circulation* 2001;104:2865-73.
3. Kahan T, Bergfeldt L. Left ventricular hypertrophy in hypertension: its arrhythmogenic potential. *Heart* 2005;91:250-6. PubMed PMID: 15657259.
4. Verdecchia P, Angeli F, Borgioni C, Gattobigio R, de Simone G, Devereux RB, et al. Changes in cardiovascular risk by reduction of left ventricular mass in hypertension: a meta-analysis. *Am J Hypertens* 2003;16(11 Pt 1):895-9.
5. Das MK, Zipes DP. Fragmented QRS: a predictor of mortality and sudden cardiac death. *Heart Rhythm* 2009;6(3 Suppl):S8-14.
6. Morita H, Kusano KF, Miura D, Nagase S, Nakamura K, Morita ST, et al. Fragmented QRS as a marker of conduction abnormality and a predictor of prognosis of Brugada syndrome. *Circulation* 2008;118:1697-704.
7. Das MK, Saha C, El Masry H, Peng J, Dandamudi G, Mahenthiran J, et al. Fragmented QRS on a 12-lead ECG: a predictor of mortality and cardiac events in patients with coronary artery disease. *Heart Rhythm* 2007;4:1385-92.
8. Mancina G, De Backer G, Dominiczak A, Cifkova R, Fagard R, Germano G, et al. 2007 Guidelines for the Management of Arterial Hypertension: The Task Force for the Management of Arterial Hypertension of the European Society of Hypertension (ESH) and of the European Society of Cardiology (ESC). *J Hypertens* 2007;25:1105-87.
9. Chobanian AV, Bakris GL, Black HR, Cushman WC, Green LA, Izzo JL Jr, et al. Seventh report of the joint national committee on prevention, detection, evaluation, and treatment of high blood pressure. *Hypertension* 2003;42:1206-52.
10. Lip GY. Regression of left ventricular hypertrophy and improved prognosis: some hope now . . . or hype? *Circulation* 2001;104:1582-4.
11. Mancina G, De Backer G, Dominiczak A, Cifkova R, Fagard R, Germano G, et al. 2007 Guidelines for the management of arterial hypertension: The Task Force for the Management of Arterial Hypertension of the European Society of Hypertension (ESH) and of the European Society of Cardiology (ESC). *Eur Heart J* 2007;28:1462-536.
12. Roman MJ, Pickering TG, Schwartz JE, Pini R, Devereux RB. Relation of arterial structure and function to left ventricular geometric patterns in hypertensive adults. *J Am Coll Cardiol* 1996;28:751-6.
13. Ganau A, Devereux RB, Roman MJ, de Simone G, Pickering TG, Saba PS, et al. Patterns of left ventricular hypertrophy and geometric remodeling in essential hypertension. *J Am Coll Cardiol* 1992;19:1550-8.
14. Gardner PJ, Ursell PC, Fenoglio JJ Jr, Wit AL. Electrophysiologic and anatomic basis for fractionated electrograms recorded from healed myocardial infarcts. *Circulation* 1985;72:596-611.
15. Das MK, Khan B, Jacob S, Kumar A, Mahenthiran J. Significance of a fragmented QRS complex versus a Q wave in patients with coronary artery disease. *Circulation* 2006;113:2495-501.
16. Onalan O, Bekar L, Ceyhan K. Prevalence and association of fragmented QRS in hypertensive patients. *J Am Coll Cardiol* 2011;57:E 118.
17. Kannel WB. Prevalence and natural history of electrocardiographic left ventricular hypertrophy. *Am J Med* 1983;75(3A):4-11.
18. Casale PN, Devereux RB, Milner M, Zullo G, Harshfield GA, Pickering TG, et al. Value of echocardiographic measurement of left ventricular mass in predicting cardiovascular morbid events in hypertensive men. *Ann Intern Med* 1986;105:173-8.
19. Liao Y, Cooper RS, McGee DL, Mensah GA, Ghali JK. The relative effects of left ventricular hypertrophy, coronary artery disease, and ventricular dysfunction on survival among black adults. *JAMA* 1995;273:1592-7.
20. Levy D, Larson MG, Vasan RS, Kannel WB, Ho KK. The progression from hypertension to congestive heart failure. *JAMA* 1996;275:1557-62.
21. Kannel WB. Left ventricular hypertrophy as a risk factor in arterial hypertension. *Eur Heart J* 1992;13(Suppl D):82-8.
22. Messerli FH, Grodzicki T. Hypertension, left ventricular hypertrophy, ventricular arrhythmias and sudden death. *Eur Heart J* 1992;13(Suppl D):66-9.
23. Matsuda M, Matsuda Y. Mechanism of left atrial enlargement related to ventricular diastolic impairment in hypertension. *Clin Cardiol* 1996;19:954-9.
24. Koren MJ, Devereux RB, Casale PN, Savage DD, Laragh JH. Relation of left ventricular mass and geometry to morbidity and mortality in uncomplicated essential hypertension. *Ann Intern Med* 1991;114:345-52.
25. Verdecchia P, Schillaci G, Borgioni C, Ciucci A, Gattobigio R, Zampi I, et al. Prognostic value of left ventricular mass and geometry in systemic hypertension with left ventricular hypertrophy. *Am J Cardiol* 1996;78:197-202.
26. Schwartzkopf B, Brehm M, Mundhenke M, Strauer BE. Repair of coronary arterioles after treatment with perindopril in hypertensive heart disease. *Hypertension* 2000;36:220-5.
27. Brilla CG, Funck RC, Rupp H. Lisinopril-mediated regression of myocardial fibrosis in patients with hypertensive heart disease. *Circulation* 2000;102:1388-93.
28. Lopez B, Querejeta R, Varo N, Gonzalez A, Larman M, Martinez Ubago JL, et al. Usefulness of serum carboxy-terminal propeptide of procollagen type I in assessment of the cardioreparative ability of anti-hypertensive treatment in hypertensive patients. *Circulation* 2001;104:286-91.
29. Jellis C, Martin J, Narula J, Marwick TH. Assessment of non-ischemic myocardial fibrosis. *J Am Coll Cardiol* 56:89-97.