

Tıkayıcı Periferik Arter Hastalığında İlaç Salımlı Balon ve Stentler

Dr. Akın İzgi

Kartal Koşuyolu Yüksek İhtisas Eğitim ve Araştırma Hastanesi, Kardiyoloji Kliniği Kartal, İstanbul

ÖZET

Periferik arter hastalığı sistemik aterosklerozun klinik tablolarından biridir. Son on yılda, özellikle stent alanındaki teknolojik gelişmeler, periferik arter hastalığı tedavisi için açık cerrahi prosedürler yerine, morbidite oranı düşük perkütan endovasküler tedavinin tercih edilmesine neden olmuştur. Bununla birlikte restenoz, yeni dizayn edilmiş çıplak nitinol stentlerde bile majör engel oluşturmaya devam etmektedir. Son yıllarda ilaç kaplı stentler periferik arter hastalıklarının tedavisinde kullanılmaya başlanmıştır. Bu yazıda, yakın zamanda, alt ekstremitte periferik arter hastalığının tedavisinde ilaç kaplı stentlerle yapılmış çalışmaları ve sonuçlarını inceledik.

Anahtar Kelimeler: Periferik arter hastalığı, anjiyoplasti, stent, ilaç salımlı stent

ABSTRACT

Balloon Angioplasty and Drug Eluting Stenting for Treatment of Peripheral Arterial Occlusive Disease

Peripheral arterial disease is one of the manifestations of systemic atherosclerosis. In the last decade, remarkable technological advances, especially in the stent area, have shifted revascularization strategies from traditional open surgical approaches toward less morbid percutaneous endovascular treatments. However, even with new designed nitinol bare stents, restenosis remains as the major obstacle of this procedures. More recently, drug eluting stent platforms have been used to treat atherosclerotic peripheral arterial disease. In this article, we reviewed new studies relevant to drug eluting stents for lower extremity peripheral arterial occlusive disease.

Key Words: Peripheral arterial disease, angioplasty, stent, Drug eluting stent

GİRİŞ

Semptomatik infrainguinal arter hastalıklarının endovasküler tedavisindeki en büyük problem restenozdur. Koroner sistemde ilaç salınım teknolojileri ile elde edilen büyük başarıların femoropopliteal sisteme uygulanması fikri mantıklı görünmektedir. Bu konuyla ilgili yapılmış iki büyük randomize çalışma bulunmaktadır. SIROCCO I (Sirolimus Coated Cordis S.M.A.R.T. Nitinol Self-expandable Stent for the Treatment of Obstructive Superficial femoral artery disease) çalışmasında ilaç salımlı ve salımsız tipdeki aynı stent klinik ve anjiyografik özellikleri birbirine yakın 36 hastada karşılaştırılmıştır (1). Verilen ilaç dozu koroner sistem ilaç dozu ile eşdeğer tutulmuştur. Ortalama lezyon uzunluğu 85mm olup, >%70 stenoz veya oklüzyonlar tedavi edilmiştir. 6 aylık anjiyografik kontrolde primer sonlanım noktaları yönünden iki grup arasında anlamlı fark bulunmamıştır. Bunun üzerine hasta sayısının yüksek tutulduğu SIROCCO II çalışması yapılmıştır. 29 hastaya sirolimus kaplı, 28 hastaya ise çıplak nitinol stent konulmuş, iki grup arasında 18 aylık takipte restenoz yönünden fark bulunmamıştır (ilaç salımlı grupta %20.7, çıplak stent grubunda %17.9) (2). Restenoz oranının ilaç salımlı stent grubunda bu kadar yüksek olması, %18 oranında görülen stent kırılmasına bağlanmıştır (Resim 1).

Paclitaxel kaplı polimersiz nitinol stent ile çıplak nitinol stenti karşılaştıran randomize bir çalışma (Zilver-PTX çalışması, Cook Grup, USA) ayrıca lokal ilaç salınımının balon ile yapıldığı randomize THUNDER (local Taxan with sHort time exposure for redUction of restenosis in Distal Arteries) çalışmaları halen devam etmektedir.

Koroner arter lezyonlarına balon veya stentler ile uygulanan ilaç salınımının faydaları femoro-popliteal hastalıklarda henüz gösterilememiştir. Superfisiyal femoral ve popliteal arter hastalıklarında ilaç salımlı stentler ile alınan başarısız sonuçlar başlıca; stente etki eden kompresif ve torsiyonel kuvvetlere ve buna bağlı stent fraktürüne, salınan ilaç dozunun iyi ayarlanmış olmamasına, lezyonun stentle tam olarak kaplanamamasına ve yüksek damar çapı nedeniyle stent apozisyonunun tam olarak yapılamamasına bağlanmıştır.

Tibio-peroneal Hastalıkta İlaç Salımlı Stentler

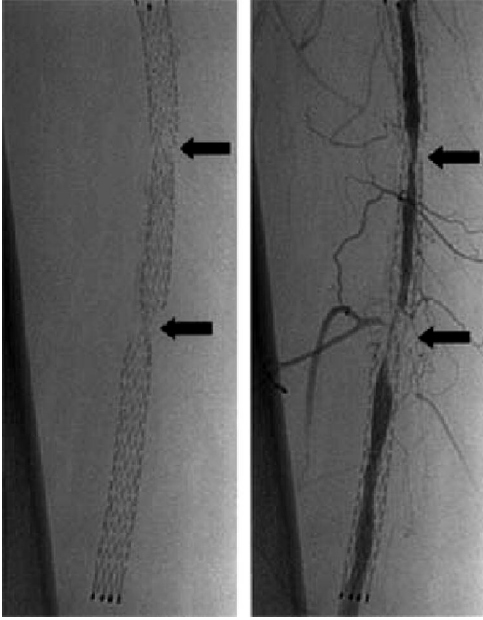
Diz altı tıkayıcı arter hastalığı, periferik arter hastalıkları içerisinde tedavisi en zorlu grubu oluşturmaktadır. Bu bölgede damar çapının küçük olması, dışarıdan etki eden kompresif, retro-fleksiyonel ve torsiyonel kuvvetlerin yüksek olması, konulan stentlerin çok çabuk deforme olmasına, stent kırılmalarına ve kısa dönem takipte restenoz

İletişim Adresi

Doç. Dr. Akın İzgi

Kartal Koşuyolu Yüksek İhtisas Eğitim ve Araştırma Hastanesi, Kardiyoloji Kliniği 34846, Kartal, İstanbul

Telefon: 0216 459 44 40 Faks: 0216 459 63 21 e-posta: draizgi@gmail.com



Resim 1: Superficial femoral arterde stent fraktürü ve buna bağlı gelişen ileri derecede restenoz.

oranlarının diğer perifer arter bölgelerine konulan stentlere göre çok yüksek olmasına neden olmaktadır. Öyle ki AMS-INSIGHT çalışmasında; klinik ve anjiyografik özellikleri benzer, kısa segment (12.0 ± 5.0 mm) aterosklerotik tutulum olan 60 hastaya çıplak metal stent (ÇMS), 57 hastaya ise tek başına balon anjiyoplasti uygulanmıştır. İlginç olarak 6 aylık takipte; gerek primer açıklık (%61.2 karşılık %47.2), gerekse ekstremitte kurtarılma oranları (%92.4 karşılık %87.6) balon anjiyoplasti grubunda yüksek bulunmuştur (3). Rand ve ark. tarafından yapılan bir çalışmada; ortalama 24mm lezyon uzunluğu olan hasta grubunda karbon film kaplı Carbostent kullanılarak konulan 42 stentin 6 aylık anjiyografik takibinde primer açıklık oranı %83.7 ekstremitte kurtarılma oranı %92 olarak bulunmuştur (4). Bu ve benzeri diğer çalışmalarda çıplak metal stentlerin balon anjiyoplastiye üstünlükleri gösterilememiştir (5). Çıplak metal stentlerle alınan ortalama sonuçlar araştırmacıları infrapopliteal arter hastalıkları konusunda yeni tedavi yöntemleri arayışına yöneltmiştir. Bu yöntemler arasında Cryoplasti,

Self-expandable nitinol stentler ve ilaç salınımlı stentler sayılabilir.

Diz altı arteriyel sistem ile koroner arteriyel sistemin çap olarak birbirine yakın olması, ilaç salınımlı stentlerin bu grup hastalarda kullanımını çekici kılmıştır. İlk ilaç salınımlı stent çalışması 2006 yılında Bosiers ve ark. tarafından yayınlanmış olup, 6 aylık takipte kantitatif anjiyografi saptanan geç lümen kaybının 0.4mm gibi önemsenmeyecek derecede az olduğu bildirilmiştir (6). Sirolimus salınımlı stentlerin tibioperonal hastalıkta kullanımıyla ilgili toplam 4 büyük çalışma yapılmıştır (Tablo 1). Bu çalışmalardan en geniş kapsamlı olanı 58 hastalık (29 çıplak metal stent, 29 sirolimus salınımlı stent) Siablis ve arkadaşlarının yaptığı çalışmadır. Restenoz oranları 6 aylık takipte ÇMS grubunda %55 olup bu oran İSS'de %4'dür. Bu çalışmanın yakın zamanda açıklanan uzun dönem (12 ay) sonuçları, diz altı tıkaçıcı arter hastalığının tedavisinde umut vericidir (5). Sirolimus salınımlı stent ile ACHILLES ve Everolimus salınımlı stent ile DESTINY çalışmaları halen devam etmektedir. Paclitaxel salınımlı stent ile yayınlanan tek çalışma olup sonuçları Tablo 1'de verilmiştir.

Bu çalışmalar ışığında diz altı tıkaçıcı arter hastalığı tedavisinde çıplak metal stentlerle primer stentleme için endikasyon yoktur. Ayrıca belirtilen çalışmalardaki lezyon uzunlukları günlük pratikte kısa gibi görünmektedir. Uzun çıplak metal stentlerle yapılan çalışmalarda ise 6 ve 12 aylık takipte gözlenen primer açıklık oranları %76-%50 arasındadır (10,11). İlaç salınımlı stentler kısa lezyonların primer stentleme ile tedavisi için mantıklı görünmektedir. Ancak, diz altı tıkaçıcı arter hastalığının genelde diyabet gibi yaygın aterosklerozu bulunan hastalarda gözlemlendiği düşünüldüğünde, ilaç salınımlı stentlerle bu grup hastaların tedavisi maliyet-fayda oranı yönünden uygun görünmemektedir. İlaç salınımlı stentlerin bu grup hastaların tedavilerindeki yerini yapılmakta olan geniş kapsamlı randomize çalışmalar söyleyecektir.

Tablo 1: Diz altı tıkaçıcı arter hastalığında ilaç salınımlı stentler ile yapılan çalışmalar

	Yöntem	Hasta sayısı	Lezyon sayısı	Stent sayısı	Lezyon uzunluğu (mm)	Takip yöntemi	Takip süresi (Ay)	Primer açıklık oranı (%)	Ekstremitte kurtarılma oranı (%)
Bosiers (6)	Sirolimus	18	?	24	?	Anjiyografi	6		94
Siablis (5)	Sirolimus vs. ÇMS	29	66	66	14.0 (8.0 – 19.5)	Anjiyografi	12	86.4	96
Scheinert (7)	Sirolimus vs. ÇMS	30	30	30	30 (max.)	?	9.3 ± 2.3	100.0	?
Commeau (8) (SiroBTK)	Sirolimus	30	62	106	?	Duplex USG	7.7 ± 5.8	97	100
Siablis (9)	Paclitaxel	29	50	62	25.5 ± 12.1	Anjiyografi	12	30	88.5
DESTINY (12)	Everolimus vs. ÇMS	70		70	≤ 40	Anjiyografi	12		

KAYNAKLAR

1. Duda SH, Pusich B, Richter G, et al. Sirolimus-eluting stents for the treatment of obstructive superficial femoral artery disease: six-month results. *Circulation* 2002;106:1505-9.
2. Duda SH, Bosiers M, Lammer J, et al. Sirolimus-eluting versus bare nitinol stent for obstructive superficial femoral artery disease: the SIROCCO II trial. *J Vasc Interv Radiol*. 2005; 16:331-8.
3. Bosiers M, Peeters P, D'Archambeau O, et al. AMS INSIGHT-absorbable metal stent implantation for treatment of below-the-knee critical limb ischemia: 6-month analysis. *Cardiovasc Interv Radiol*. 2009;32(3):424-35.
4. Rand T, Basile A, Cejna M, et al. PTA versus carbofilm-coated stents in infrapopliteal arteries: pilot study. *Cardiovasc Interv Radiol*. 2006;29(1):29-38.
5. Siablis et al. Sirolimus eluting versus bare stents after sub-optimal infrapopliteal angioplasty for critical limb ischemia. Enduring 1-year clinical and angiographic benefit. *J Endovasc Ther*. 2007;14:241-50.
6. Bosiers M, Deloose K, Verbist J et al. Percutaneous transluminal angioplasty for treatment of "below-the-knee" critical limb ischemia: early outcomes following the use of sirolimus-eluting stents. *J Cardiovasc Surg (Torino)* 2006; 47(2):171-6.
7. Scheinert D, Ulrich M, Scheinert S, et al. Comparison of sirolimus-eluting vs. bare-metal stents for the treatment of infrapopliteal obstructions. *EuroInterv*. 2006;2:169-74.
8. Commeau P, Barragan P, Roquebert PO. Sirolimus for below the knee lesions: mid-term results of SiroBTK study. *Catheter Cardiovasc Interv*. 2006;68:793-8.
9. Siablis D, Karnabatidis D, Katsanos K, et al. Infrapopliteal application of Paclitaxel-eluting stents for critical limb ischemia: Midterm angiographic and clinical results. *J Vasc Interv Radiol* . 2007; 18:1351-61.
10. Deloose K, Bosiers M, Peeters P. One year outcome after primary stenting of infrapopliteal lesions with the Chromis Deep stent in the management of critical limb ischemia. *EuroInterv*. 2009;5:310-17.
11. Bosiers M, Deloose K, Verbist J, et al. Nitinol stenting for treatment of "below-the-knee" critical limb ischemia: 1-year angiographic outcome after Xpert stent implantation. Xpert-BTK study. *J Cardiovasc Surg*. 2007;48(4):455-61.
12. Drug Eluting Stents In the Critically Ischemic Lower Leg (DESTINY) trial . *ClinicalTrials.gov* identifier NCT00510393.